ROYAL COLLEGE OF SURGEONS OF ENGLAND LIBRARY

MORPHOLOGIE DU CERVEAU

(Extrait du *Journal de Médecine et de Pharmacie de l'Algérie.*)

MORPHOLOGIE
DU CERVEAU

POUR L'ÉTUDE

DES

LOCALISATIONS DES CENTRES EXCITO-MOTEURS DES HÉMISPHÈRES

ET DE L'OPÉRATION DU TRÉPAN

PAR

LE DOCTEUR E. GAVOY

MÉDECIN-MAJOR

(AVEC PLANCHES)

ALGER

TYPOGRAPHIE VICTOR AILLAUD ET COMPAGNIE

RUE DES TROIS-COULEURS, 19

Digitized by the Internet Archive
in 2015

https://archive.org/details/b22354955

AVANT-PROPOS

L'étude des localisations cérébrales est entrée depuis peu de temps dans une phase toute nouvelle. Quoique de date déjà ancienne, l'éclat qu'ont jeté divers travaux récents en fait une question pleine d'actualité, qui occupe tous les esprits non-seulement en France, mais encore à l'étranger. Son abord est un peu aride, mais l'intérêt croît bientôt avec les connaissances acquises, et l'esprit ne tarde pas à être captivé par l'attrait des aperçus nouveaux sur les fonctions du cerveau dans les actes de la vie, et sur la part qui lui revient dans certains phénomènes pathologiques.

Pour suivre avec succès cette étude, que l'on peut considérer comme une des plus belles conquêtes de la physiologie expérimentale, il est indispensable de connaître parfaitement la *topographie* du cerveau, de s'initier aux dénominations et aux signes qui représentent certaines régions. Sur une pièce fraîche, on éprouve beaucoup de peine à saisir, à travers le dédale de plis et replis, les descriptions qu'ont données quelques auteurs; pour faciliter cette étude, j'ai moulé un cerveau en plastique. Les scissures et les circonvolutions sont indiquées par leurs noms spéciaux ; des coupes verticales et horizontales des lobes montrent les configurations du centre ovale et des noyaux opto-striés.

Au mois de juillet 1877, je présentai à M. le Médecin en chef de l'hôpital de Lyon et à la clinique de M. Teissier, une pièce préparatoire de ce travail. Le bon accueil qui lui a été fait m'a engagé à le compléter. La table explicative des circonvolutions était précédée de quelques notes seulement sur la morphologie du cerveau ; j'ai cru qu'il serait utile d'entrer dans de plus longs détails, et d'exposer un *sommaire* de ses fonctions physiologiques. Cette sorte de préambule, en rappelant les notions principales indispensables, donnera plus de clarté et d'intérêt à l'étude des circonvolutions et des localisations cérébrales.

Mais quelqu'abrégée que soit cette digression sur la morphologie du cerveau, son extension m'oblige de faire suivre la morphologie des circonvolutions de sa conclusion naturelle, la *topographie cranio-cérébrale*. Je donnerai seulement des notions principales sur ce sujet, n'ayant eu que l'intention de joindre une sorte de table explicative à la pièce en plastique.

Les personnes qui désireront répéter les expériences de Fritsch et Hitzig, Ferrier, trouveront à la fin une planche consacrée à la représentation du cerveau d'un chien. Je conseille beaucoup les injections hypodermiques de chloral (3 grammes de chloral dans la veine saphène externe), de préférence à l'anesthésie par l'éther ou le chloroforme, qui provoquent des accidents nerveux, fort gênants pour l'observation des effets produits par la faradisation du cerveau. J'ai perdu ainsi deux chiens de taille moyenne, avant même d'avoir commencé l'incision préparatoire pour découvrir un hémisphère.

MORPHOLOGIE DU CERVEAU

POUR L'ÉTUDE

DE LA LOCALISATION DES CENTRES EXCITO-MOTEURS

MORPHOLOGIE ET PHYSIOLOGIE SOMMAIRES DU CERVEAU

L'étude purement anatomique du cerveau donne des connaissances insuffisantes pour l'interprétation des lésions pathologiques de cet organe. Pour se faire une idée de ses fonctions psycho-motrices, il est nécessaire d'envisager la structure intime du cerveau dans les rapports et les connexions que les détails, relevés par l'anatomie macroscopique et microscopique, ont entre eux, et de chercher les relations qui existent entre les troubles permanents de la sensibilité et de la motricité, et le siége des altérations pathologiques ou expérimentales des diverses régions.

Les travaux de MM. Luys, Brown-Sequard, Meynert, Stilling, etc., nous ont fait connaître les connexions qui unissent les divers éléments anatomiques. Les recherches de MM. Gratiolet, Ecker, Bischoff, Gromier, Charcot, les expériences de MM. Fritsch et Hitzig, Nothnagel, Carville et Duret ont démontré, par l'excitabilité de certaines parties limitées de l'écorce cérébrale, qu'il existe des localisations de l'excitation psychomotrice, et un ordre particulier de fibres chargées de porter au dehors les effets de ces irritations régionales.

C'est ainsi que la diversité fonctionnelle des différentes parties du cerveau a été mise en évidence ; que certaines fonctions ont été nettement localisées, d'autres soupçonnées, attendant leur affirmation des investigations nouvelles. Ces données permettent déjà, dans bien des cas, de poser un diagnostic régional dans les maladies cérébrales. S'il y a eu quelques déceptions dans leur vérification nécropsique, les observations affirmatives sont aujourd'hui assez multipliées pour sanctionner les données positives fournies par cette étude si intéressante et si féconde pour l'avenir.

BIBLIOGRAPHIE

Burdach. — Vom Baue und Leben des Gehirns. Leipzig : 1819-1826.

Gratiolet. — Mémoire sur les plis cérébraux de l'homme et des primates, 1854.

Luys. — Recherches sur le système cérébro-spinal, 1865.

Eckert. — Die Hirnwindungen des Menschen nach eigenem untersuchungen insbesondere über die Bentwicklung derselben beins Fotus und mit Rüchscht auf der Bedürfniss der Arzete. Brunswick, 1869.

Fristh et Hitzig. — Reichert und du Bois-Raymond's. Archiv. 1870.

Ferrier. — Recherches expérimentales sur la physiologie et la pathologie cérébrales. Traduct. de H. Duret, *Progrès médical* n° 28, 1873 et n° 1, 1874.

Huguenin. — Allgemeine pathologie des Krenkheiten des nerveusystems, 1873.

Gromier. — Etude sur les circonvolutions cérébrales chez l'homme et chez le singe. Th. doct. Paris, 1874.

Duret. — Recherches anatomiques sur la circulation de l'encéphale. *Archives de physiologie normale et pathologique*, 1874.

Robert-Batholow, prof. au collége d'Ohio. — Recherches expérimentales sur un cerveau humain. *Mouvement médical*, 1874, n° 33.

Charcot. — Leçons sur les localisations cérébrales. Maladies du cerveau, recueillies par Bourneville, 1876.

Pozzi. — Art. circonvolutions cérébrales du *Dictionnaire encycl. des sciences médicales*, T. XVII.

Mierzejewski. — Etude sur les lésions cérébrales dans la paralysie générale. *Archives de physiologie*, 1876.

Meynert. — Stricker's Handb.

J.-A. Fort. — *Paris médical*, n°s 9, 10, 11 et 12, troisième année.

SYSTÈME CORTICAL

Le cerveau est constitué par deux lobes symétriques, composés de parties morphologiquement distinctes, douées de fonctions spéciales. C'est un véritable appareil, composé d'organes ayant des fonctions particulières.

Chaque lobe est formé par une écorce de substance grise, enveloppant une grande masse de substance blanche, contenant dans sa partie centrale un amas de substance grise, le *noyau central de Gratiolet*. Toutes les parties homologues de ces lobes sont reliées par des faisceaux de fibres transversales se portant de l'un à l'autre hémisphère.

La zône corticale se compose d'une couche mince de 2 à 3 millimètres d'épaisseur de substance grise, onduleuse, dessinant un grand nombre de plis et replis, appelés *circonvolutions*, dont l'aspect est variable suivant les individus, mais qui présente toujours certains caractères fondamentaux permanents.

Cette substance grise est plus abondante à la partie postérieure. Les couches les plus superficielles ont une teinte grisâtre, un peu transparente ; ses couches profondes sont d'un gris rougeâtre. Ces deux zônes sont constituées par une série

de cellules nerveuses, pyramidales, régulièrement stratifiées (*fig. I*), dont le sommet est tourné vers la périphérie. Le volume de ces cellules croît en raison de la profondeur de leur situation ; de telle sorte que les plus internes présentent un volume double de celui des cellules qui occupent la périphérie. (Betz, de Kiew, Mezierjewski, Luys, Henle).

La physiologie expérimentale a démontré que les petites cellules, ou cellules périphériques, sont en rapport avec la sensibilité générale, et que les grosses cellules, ou cellules géantes, ont l'évolution de la motricité (*fig. II*).

Cette écorce cérébrale est mise en relation avec le noyau *central* de substance grise, *noyaux opto-striés* de Luys, par les éléments qui composent la substance blanche.

Ces éléments sont des tubes nerveux, formés d'une fibrille interne (l'élément véritablement nerveux), le cylinder axis, entourée d'une substance

Fig. I. — *Écorce cérébrale.*
D'après Th. Meynert. (Vom Gehirne der Saügethière Stricker's Handbuch).

graisseuse, la *myéline*, revêtue d'une gaîne de issu conjonctif.

Ces tubes nerveux sont semblables aux tubes qui composent les nerfs périphériques ; ils naissent des cellules nerveuses des circonvolutions sous l'aspect de fibres blanches, et se portent : les uns directement vers des régions spéciales des noyaux centraux (opto-striés) du lobe correspondant ; les autres continuent leur trajet et se rendent dans le lobe opposé jusqu'aux cellules homologues à celles d'où elles émanent.

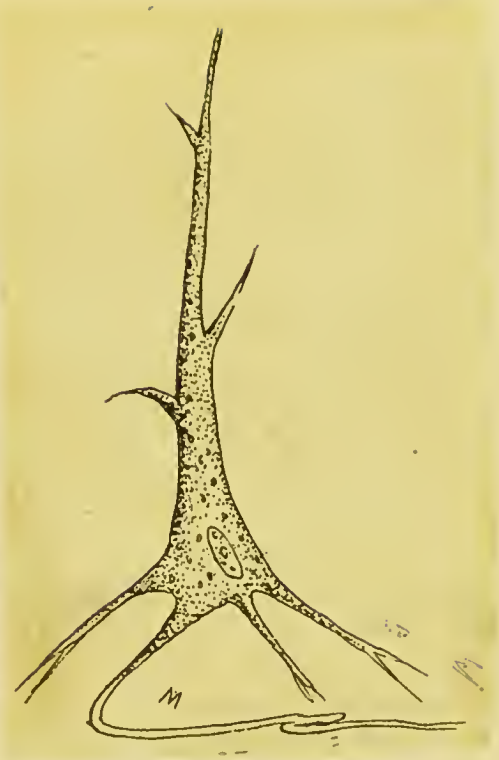

Fig. II. — *Cellule géante.*

La substance blanche, qui sépare l'écorce cérébrale des noyaux centraux, est donc formée par deux ordres de fibres : le premier groupe relie la partie corticale à la substance grise centrale, ce sont les fibres *convergentes* ; le second groupe s'étend d'un hémisphère à l'autre pour unir les parties homologues corticales de chaque hémisphère, ce sont les fibres *commissurantes*, qui forment entre les deux lobes le corps calleux (Arnold, Beil, Owen, Luys), et les commissures blanches antérieure et postérieure.

La séparation des fibres commissurantes et convergentes forme les ventricules latéraux (Luys) : la cavité digitale est due à la courbe que décrivent les fibres convergentes de la région postérieure ; les fibres convergentes de la circonvolution de l'hippocampe et du corps godronné forment le trigone cérébral et les tractus longitudinaux du corps calleux ; l'entrecroisement des fibres commissurantes de ces deux régions affecte, en arrière du trigone et au-dessus du bourrelet du corps calleux, une disposition particulière appelée Lyre.

MM. Gratiolet et Leuret ont décrit, en outre, un autre ordre de fibres. Ce sont de petits faisceaux qui s'étendent d'une circonvolution à la base de la circonvolution voisine, *fibræ propriæ* (Meynert). M. Meynert cite un faisceau de fibres unissant le lobe frontal au lobe occipital, le *fasciculus arcuatus* ; un faisceau longitudinal, qui s'étend du lobe occipital au lobe sphénoïdal, le *fasciculus longitudinalis inferior ;* un faisceau vertical, reliant le lobe frontal au lobe sphénoïdal, *le fasciculus uncinatus.*

Ces divers éléments du cerveau sont unis par une trame de tissu conjonctif, la *névroglie,* qui s'étend jusqu'à la partie inférieure de la moëlle.

SYSTÈME CENTRAL

Le système central est formé par les noyaux centraux.

Couche optique — C'est un amas ovoïde, un peu aplati, gris rougeâtre, occupant le centre même du cerveau ; il est constitué par quatre noyaux, situés à la suite les uns des autres. M. Luys les a désignés par les noms de *centre antérieur* ou *olfactif*, *centre moyen* ou *optique*, *centre postérieur* ou *auditif*, *centre médian* ou *sensitif*. Chacun de ces centres communique par des faisceaux de fibres blanches spéciaux avec des régions déterminées de la substance grise cérébrale. Les trois premiers ont été décrits par Arnold, le quatrième par M. Luys; il est situé au milieu de la couche optique.

Le noyau antérieur, *corpus album subrotundum*, est relié par un faisceau de fibres, le *tænia semi-circularis*, à un amas de substance grise placé à la base du cerveau, qui donne naissance à la racine externe du nerf olfactif ; le noyau moyen est uni aux racines grises du nerf optique, les corps genouillés ; le centre postérieur reçoit les fibres postérieures du ruban de Reil ; le centre median est l'aboutissant des faisceaux latéraux de la moëlle et d'une partie du ruban de Reil. Schiff admet qu'il est en rapport avec les impressions viscérales, tandis que les trois autres centres correspondent chacun à l'ordre particulier d'incitations extérieures indiquées par leur dénomination.

La physiologie expérimentale a démontré que la catégorie d'impressions sensorielles, dévolue à chacun de ces noyaux, peut être abolie par l'effet d'une lésion locale de leur tissu. Ce fait a été confirmé par l'observation clinique.

La couche optique présente, en outre, deux bandelettes de substance grisâtre, cendrée, tapissant l'intérieur du troisième ventricule et en continuité avec la substance grise centrale de la moëlle, et un système de fibres rayonnantes, qui mettent en

relations ce noyau central avec l'écorce grise de l'encéphale (faisceaux rayonnants cortico-optiques) désignés sous le nom de *Radiations optiques de Gratiolet* (*Fig. III*), ces faisceaux rayonnants auraient sous leur dépendance la sensibilité commune du côté opposé du corps.

Fig III. — *Radiations des Couches optiques.*

Racines antérieures de Thalamus (Vordere Stiel) — Radiations latérales, Expansions latérales — Radiations posterieures, Expansions cérébrales optiques ou des nerfs optiques (Gratiolet).

CA, corne antérieure. CP, Corne extérieure des ventricules latéraux. C, Noyau intra-ventricul ire (noyau caudé). O, Couches optiques, P, Pulvinar. L, Noyau extra-ventriculaire (noyau lenticulaire), vu à travers les radiations de la couche optique.

Corps strié. — Il est constitué par une masse piriforme de substance grise, rougeâtre, de peu de consistance, située en avant des couches optiques, s'étendant vers la région postérieure en forme de virgule. Les fibres convergentes antérieures plongent d'avant en arrière dans sa masse (Luys), le divisent en deux segments, et forment ainsi la capsule interne (Burdach), le pied de la couronne rayonnante de Reil, le géminum centrum semi-circulaire (Vieussens). Ces deux segments du corps strié constituent : l'un, le noyau intra-ventriculaire, *noyau caudé* (Burdach) ; l'autre, le noyau extra-ventriculaire, ou *noyau lenticulaire*.

Le noyau caudé a la forme d'une pyramide dont la base est en avant et en dedans et le sommet dirigé en haut et en dehors. Le noyau lenticulaire est ovoïde, sur un plan inférieur à ce-

lui du noyau intra-ventriculaire et de la couche optique. Il s'étend en arrière aussi loin que l'extrémité postérieure de la couche optique. Sa face externe est en rapport : 1° avec une bandelette de substance blanche, que l'on nomme *capsule externe*, très facile à séparer sur des pièces durcies, et 2°, médiatement, avec l'avant-mur, la substance innominée et l'insula de Reil. (*Fig. IV*).

Fig. IV. — *Coupe à 3 millimètres au-dessous.*

L, Noyau lenticulaire. — C, Noyau caudé. — CI, Fibres convergentes antérieures. — P, Pied du pedoncule cérébral. — O, Couche optique. — CE, Capsule externe. — M, Avant-mur. — X, Substance innominée. — I. Insula. — F3, Circonvolution de Broca. — S, Scissure de Sylvius.

Le corps strié reçoit des fibres afférentes, *fibres cortico-striées* (Luys, Kolliker), irradiées des régions de l'écorce de l'hémisphère avec les fibres sensitives qui se rendent à leur centre correspondant dans la couche optique ; il reçoit l'expansion des pédoncules cérébelleux supérieurs. Près de leur origine, les fibres pédonculaires s'entre-croisent sur la ligne médiane, se pelotonnent et forment un noyau gris-rougeâtre, le

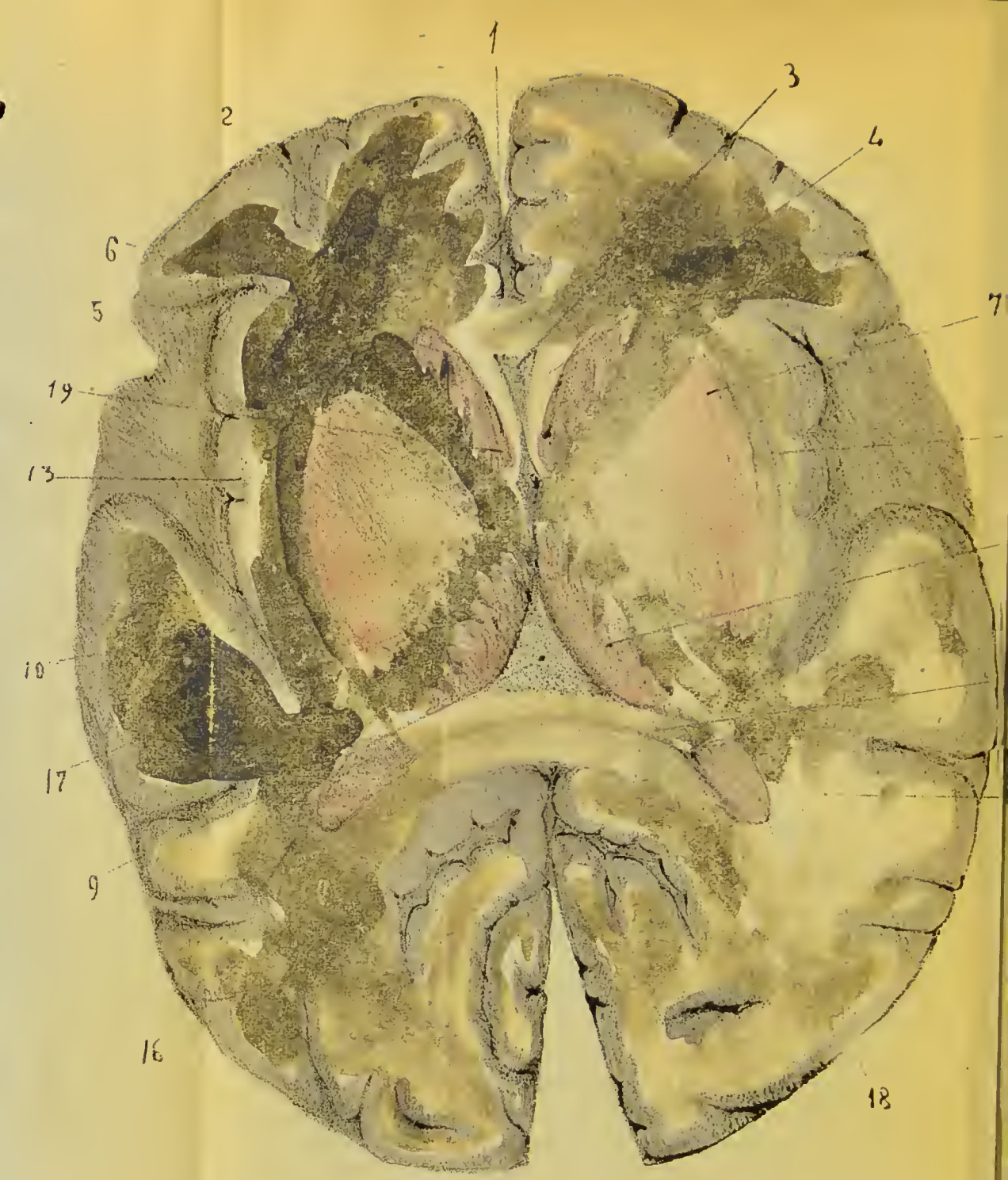

Fig. V. — Coupe horizontale du centre ovale au niveau des couches optiques moyennes.

1, Fibres commissurantes antérieures (corps calleux.)— 2, Point de séparation des fibres commissurantes et divergentes. — 3, Cavité du ventricule de la cloison. - 4, Section des piliers du trigone. — 5, Fibres convergentes antérieures (capsule interne.) — 6, Noyau intra-ventriculaire (coudé.) — 7, Noyau extra-vasculaire (lenticulaire.) — 8, Couche optique. — 9, Cavité du ventricule moyen. — 10, Capsule externe — 11, Avant-mur. — 12, Substance innominée. — 13, Insula. — 14, Section des bandelettes du trigone. — 15, Fibres commissurantes postérieures. — 16, Fibres convergentes postérieures. — 17, Pied du pédoncule cérébral. — 18, Corne antérieure. - 19, Corne postérieure des ventricules latérales.

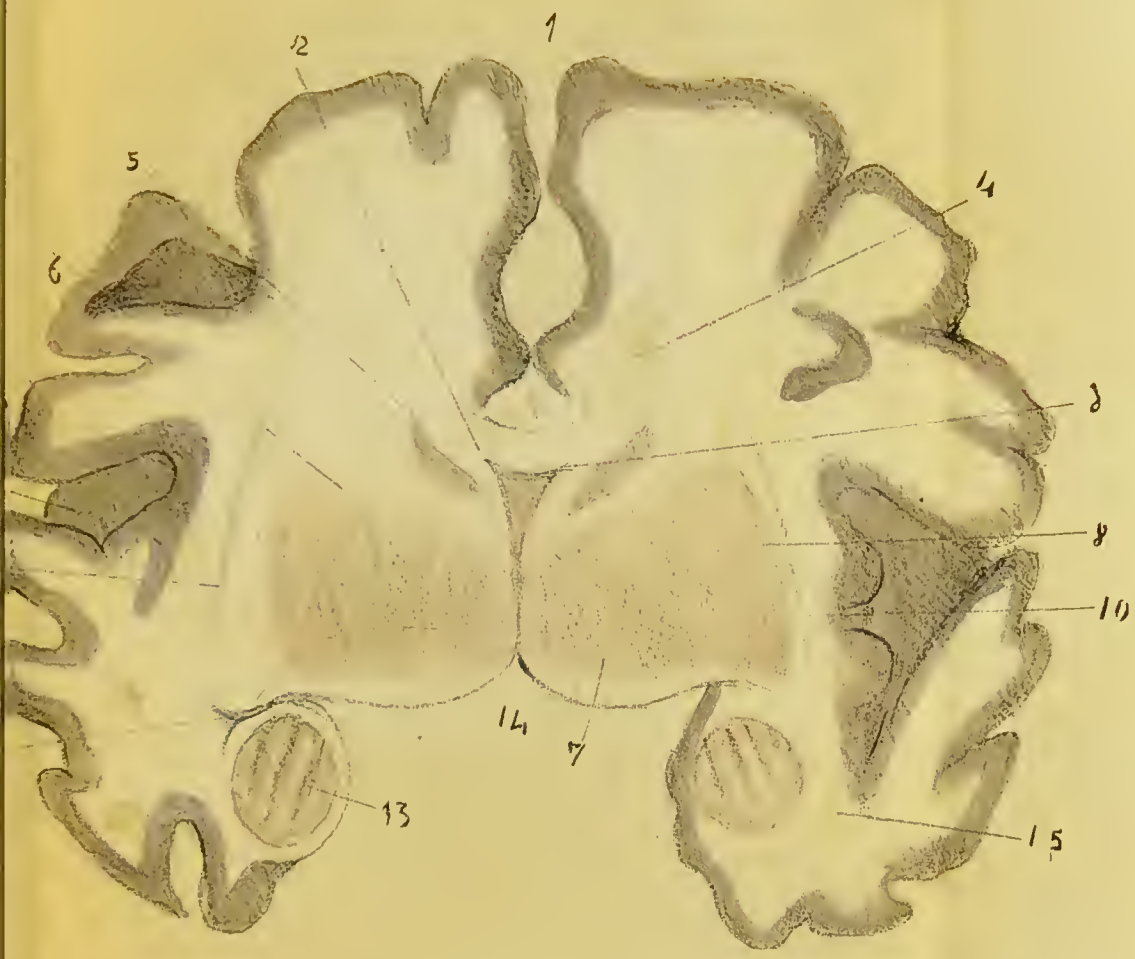

Fig. VI. — Coupe transversale et verticale, au niveau de l'extrémité supérieure de la front. ascend. et des tubercules mammillaires.

1, Fibres commissurantes antérieures (corps calleux.) — 2, Cavité du ventricule de la cloison. — 3, Section des piliers du trigone. — 4, Région antérieure de la capsule interne (fibres convergentes antérieures) — 5, Noyau intrà-ventriculaire (coudé.) — 6, Noyau extrà-ventriculaire (lenticulaire.). 7, Couche optique. — 8, Capsule externe. — 9, Avant-mur. — 10, Substance innominée. — 11, Insula. — 12, Corne sphénoïdale du ventricule latéral. — 13, Corne d'Ammon. — 14. Pédoncule cérébral. — 15, Fibres convergentes postérieures.

Les couches, optiques sont considérées comme le centre de transmission, d'élaboration des impressions sensorielles irradiées de la périphérie ; le corps strié, comme le centre de renforcement des incitations motrices volontaires apportées de la région corticale par les fibres cortico-striées.

« Les éléments des couches optiques, dit M Luys, épurent, transforment les ébranlements irradiés du dehors, qu'elles lancent sous une forme spiritualisée, vers les différentes régions de la substance grise des circonvolutions ; celle-ci les réfléchit vers le corps strié, qui les absorbe, les condense, les matérialise, et, sous une forme nouvelle, les projette vers les différents noyaux moteurs de l'axe spinal, où ils deviennent une des stimulations multiples destinées à mettre en jeu la fibre musculaire. »

Ainsi, une impression externe portée par les nerfs sensitifs aux couches optiques, est transmise à une zône de perception de la substance grise périphérique, formée par les petites cellules corticales. De là, cette impression est conduite par les fibrœ-propriœ à une zône idéo-motrice, occupée par les grandes cellules corticales, analogues à celles des cornes antérieures de la moëlle. Les dictées de l'intelligence sont ensuite envoyées par les fibres convergentes au corps strié, qui les transforme, les formule au dehors, à l'aide d'un appareil récepteur, la moëlle épiniére, les racines des nerfs moteurs et les muscles.

La physiologie expérimentale, après avoir nettement constaté que la substance corticale est le siége de l'excitation psycho-intellectuelle, a démontré qu'il existe diverses régions isolées de cette couche, qui sont le siége d'un ordre particulier d'impresssions sensorielles, des centres de localisations de l'excitation motrice.

La zône motrice des hémisphères ne paraît pas occuper la surface entière de chaque lobe, son territoire est limité ; de même, elle ne constitue pas un organe simple fonctionnellement. Cette zône se compose de plusieurs centres distincts, indépendants les uns des autres, et comprend toute la partie convexe des lobes, qui s'étend entre la circonvolution frontale ascendante, la circonvolution sous-sylvienne du lobe temporo-sphénoïdal, le pli courbe et le lobe paracentral. La partie antérieure du lobe frontal et l'extrémité du lobe occipital, les cir-

convolutions de l'insula, de la face interne de l'hémisphère ne répondent pas à l'excitation faradique, tandis que l'irritation de telle circonvolution correspondant aux centres moteurs volontaires détermine des mouvements des membres antérieurs, telle autre des mouvements des membres postérieurs ; celle-ci produit la rotation de la tête sur le cou, celle-là des mouvements des mâchoires, des lèvres, de la langue, des muscles de la face. Les lésions expérimentales partielles ou totales, d'un des centres cortico-moteurs se traduisent constamment par des troubles graves de la motilité, des paralysies complètes et persistantes du côté opposé, la cécité (pli courbe), la surdité (circonvolution temporale T1).

Les mêmes phénomènes se produisent si l'on intéresse les faisceaux sous-jacents du centre ovale, qui unissent la zone motrice au corps strié. Les faisceaux préfrontaux, occipitaux et sphénoïdaux peuvent être détruits sans donner lieu à des troubles manifestes; cependant les fonctions intellectuelles paraissent diminuées par l'ablation des lobes frontaux, et la sensation de la faim est abolie par les lésions désorganisatrices de l'extrémité des lobes occipitaux.

L'excitation faradique du corps strié sur des chiens provoque un pleurosthotonos très-puissant du côté opposé (Ferrier) ; sa destruction détermine l'hémiplégie. L'application des électrodes au pied de l'hippocampe, sur la voûte à trois piliers, n'amène aucun résultat; l'irritation électrique de la couche optique ne donne lieu à aucun mouvement. Les tubercules quadrijumeaux sont très-sensibles au stimulant électrique, leur irritation produit un opisthotonos général. Le cervelet paraît insensible aux courants induits, cependant la faradisation de la partie antérieure des lobes latéraux provoque un nystagmus très-prononcé. Chaque lobe du cervelet serait donc un centre coordinateur des muscles des yeux.

Les mouvements musculaires obtenus par l'excitation faradique d'une circonvolution de la zone motrice peuvent être considérés comme des mouvements normaux, complètement analogues à ceux déterminés par l'idéation ou la volition L'activité fonctionnelle, pour accomplir ces mouvements, exécute un acte complexe, comprenant l'association de toutes les facultés psychiques du cerveau, que l'on peut résumer en : phénomè-

nes de sensibilité ou de *réceptivité*; phénomènes d'association et d'*idéation* ; phénomènes excito-moteurs ou de *volition*. Les centres moteurs ne sont que des instruments dont se sert l'intellect pour se manifester au dehors.

Le meilleur exemple du fonctionnement du cerveau est celui du langage articulé.

Pour l'accomplissement de cet acte si important de la vie de relation, des moyens complexes et associés entrent en action. D'abord c'est le stimulant extérieur sollicitant l'idéation, la mémoire des mots ; vient ensuite la mise en jeu du centre cortico-moteur pour la manifestation par la parole de la dictée de l'intelligence.

S'il existe dans l'écorce cérébrale une localisation des centres *perceptifs* et des centres *moteurs*, on conçoit que toute lésion pathologique ou expérimentale qui aura détruit ou gênera les fonctions d'un de ces facteurs, se manifestera à l'extérieur par des phénomènes particuliers de même ordre que l'organe lésé.

Ainsi, en considérant les conditions de la fonction-langage, il résulte de ce qui précède, que l'aphasie peut survenir par suite d'une lésion des organes de la sensibilité, de l'idéation, qui comprend la mémoire des mots; par la destruction du centre excito-moteur ou l'interruption des faisceaux de communication avec l'organe qui produit le langage articulé.

De même, une lésion de l'appareil moteur soit des cellules dans la zone motrice corticale, soit des fibres dans les faisceaux médullaires, qui se rendent à l'expansion pédonculaire, déterminera une paralysie.

Une lésion du mécanisme sensitif occasionnera une anesthésie.

Une excitation exagérée du centre cortico-moteur provoquera des convulsions, la chorée, l'épilepsie.

Une compression ou l'irritation du corps strié aura pour effet la production de contractions primitives.

Le tremblement serait la conséquence d'une gêne dans la conductibilité des faisceaux de fibres blanches.

Ces déductions, tirées des résultats fournis par les expériences physiologiques, concordent d'une manière remarquable avec les faits pathologiques. Quelques exemples empruntés à la clinique suffiront pour démontrer la vérité de l'interprétation des localisations fonctionnelles du cerveau.

RAPPORTS ENTRE LES LÉSIONS ORGANIQUES DU CERVEAU ET LES SYMPTOMES CLINIQUES

LÉSIONS DE LA SUBSTANCE CORTICALE ET DU CENTRE OVALE.

I. — Aphasie et hémiplégie droite. Foyer profond dans la troisième circonvolution frontale gauche. (Mayor, Société anatomique. *Progrès médical*, 1876, p. 287.)

II.— Aphasie sans paralysie, suite d'atrophie de la troisième circonvolution. (N°s 20 et 21 du *Progrès médical*, Charcot.)

III. - Ramollissement par embolie observé dès le début; destruction des communications de la troisième frontale gauche et des centres blancs par un foyer central étendu ; – aphasie, hémiplégie droite flasque, hémianesthésie, hémiplégie faciale, eschares précoces du côté paralysé. (C. de Boyer, *Progrès médical*, 37.)

IV. — Paralysie complète du nerf moteur oculaire commun du côté droit; — hémiplégie incomplète à gauche. -- Tumeur du volume d'une noisette siégeant dans le pédoncule cérébral droit. (Leçon de M. Archambault, recueillie par Decaudin, *Progrès médical*, n° 38.)

V. — Atrophie du lobe cérébral droit et des circonvolutions marginales correspondantes chez un amputé (bras gauche, 30 ans après l'opération). (C. de Boyer, *Progrès médical*, n° 34.)

VI. — Ramollissement cortical ancien ayant causé l'atrophie des deux marginales. Monoplégie brachiale avec contracture permanente, absence de paralysie faciale, absence de lésions corticales correspondantes. (C. de Boyer, *Progrès médical*, n° 36)

VII. — Hémiplégie gauche. — Epilepsie partielle.— Hémor-

rhagie dans le pied de la première circonvolution frontale droite, au niveau même du point où cette circonvolution s'implante dans la circonvolution frontale ascendante. (Lépine. De la localisation dans les maladies cérébrales. Thèse d'agrégation, Paris, 1875, p. 83.)

VIII. — Ramollissement cortical siégeant à l'extrémité supérieure du sillon de Rolando du côté droit. Paralysie avec contracture primitive et temporaire des membres du côté gauche sans paralysie de la face. (Localisations corticales. Charcot et Pitres. *Revue mensuelle*, n° 1.)

IX. — Ramollissement cortical, limité, siégeant à l'extrémité inférieure des circonvolutions ascendantes. — Paralysie du membre supérieur gauche et du côté gauche de la face. Absence de paralysie dans les membres inférieurs. (Localisations corticales. Charcot et Pitres. *Revue mensuelle*, n° 3.)

X. — Hémiplégie gauche permanente; contracture secondaire. Ramollissement cortical du tiers moyen de la circonvolution pariétale ascendante droite. (Localisations corticales. Charcot et Pitres. *Revue mensuelle*, n° 3.)

XI. — Hémiplégie droite permanente; contracture secondaire. Ramollissement cortical des deux tiers inférienrs de la circonvolution pariétale ascendante gauche. Dégénération descendante. (*Loc. cit.*)

XII. — Hémiplégie infantile, spasmodique; contracture des membres du côté droit. Epilepsie partielle. Atrophie du lobe paracentral. Dégénération secondaire de la moëlle. (*Loc. cit.*)

XIII. — Epilepsie partielle. Tumeur située à la partie supérieure du lobe pariétal près de la scissure interhémisphérique. (Hughlings Jackson, *Méd. Times*, juin 1875.)

XIV. — Anciens foyers de ramollissement occupant une assez grande étendue de la convexité des lobes postérieurs. Assoupissement continuel. Pas d'hémiplégie. (Localisations corticoles. Charcot et Pitres, n° 1.)

XV. — Foyer hémorrhagique dans l'épaisseur de la deuxième circonvolution du lobe frontal. — Pas de trace de paralysie unilatérale de la face ou des membres. (*Loc. cit.*)

LÉSIONS DU CENTRE OVALE

XVI. — Aphasie, pas de paralysie. Lésion de la substance blanche avoisinant la troisiéme circonvolution du lobe antérieure gauche. (Dieulafoy. *Gazette des hôpitaux*, 1867, p. 229).

XVII. — Aphasie. Hémiplégie droite. Lésion du centre ovale en dehors du ventricule latéral gauche, entre l'insula de Reil et la corne antérieure du ventricule. (Hogdgson. *The lancet*, 1866, T. I, p. 397.)

XVIII. — Lésion du centre ovale du cerveau, en dehors du ventricule latéral gauche. Hémiplégie droite. Aphasie. (*Loc. cit.*)

XIX. — Hémiplégie droite incompléte. Aphasie persistante. Lésion du centre ovale, à la partie moyenne et postérieure du lobe antérieur gauche, en dehors et en avant du corps strié. (Gintrac. Cours théorique et clinique de pathologie interne et de thérapie médicale. T. VII, p. 124.)

XX. — Tumeur cancéreuse du lobe moyen du cerveau, située au-dessus du ventricule gauche. Hémiplégie du côté droit. (Baudat. *Bulletin de la Société anatomique*, 1859, p. 98, et 1860, p. 120.)

XXI. — Hémorrhagie du centre ovale sans pénétration dans les ventricules. Hémiplégie avec contracture. (Lépine. *Bulletin de la Soc. anat.* 1873, p. 871.)

XXII. — Hémorrhagie du centre ovale. Perforation de la paroi ventriculaire au-dessus du corps opto-strié, contracture. (Hervey. *Bulletin de la Soc. anat.*, 1873, p. 221.)

XXIII. — Inondation ventriculaire. Hémiplégie sans contracture. (Pitres. — Recherches sur les lésions du centre ovale. Obs. LVIII.)

XXIV.— Attaques successives de convulsions de tout le côté gauche ; abcés superficiels de l'hémisphère droit; petits abcès du corps strié. (David. – *Gazette médicale de Paris*, 1874, p. 609.)

XXV. — Foyer hémorrhagique siégeant dans les faisceaux préfrontaux du centre ovale. Absence de paralysie. (Pitres. Recherches sur les lésions du centre ovale. Obs. I.)

XXVI. — Abcès du lobe antérieur du cerveau. Absence de paralysie. (Chapotin de Saint-Laurent. *Bulletin de la Société anatomique*, 1843, p. 157.)

XXVII. — Abcès du lobe occipital droit. — Pas d'hémiplégie. (Rodocalat. *Bulletin de la Société anatomique*, 1870, p. 289.)

Les recherches expérimentales de MM. Fritsch et Hitzig, en 1870, sur l'excitabilité de certaines régions des circonvolutions cérébrales, furent bientôt suivies de nombreux travaux, qui agrandirent le champ des premières découvertes. Ferrier en Angleterre, Putnam en Amérique, Notnagel en Allemagne, Carville et Duret en France, démontrèrent successivement sur le cerveau d'un chien que la zone excitable de l'écorce cérébrale ne comprend pas toute la surface de l'hémisphère, et qu'au-delà de certaines limites l'excitant électrique demeure sans effet; que cette zone comprend des centres moteurs bien limités, et que les faisceaux de fibres blanches qui émanent de ces centres sont susceptibles de produire, sous l'influence de la faradisation, des mouvements semblables à ceux que provoque l'excitation de la substance corticale qui lui est sus-jacente.

D'aprés ces habiles physiologistes, les lobes frontal, occipital et sphénoïdal ne seraient pas excitables, ainsi que les faisceaux de fibres blanches qui sont sous-jacents aux circonvolutions de ces lobes ; des centres moteurs, bien définis, occuperaient certaines circonvolutions, tenant sous leur dépendance les mouvements des membres de la tête, du cou, de la face, des mâchoires, des paupières et de la queue; chaque hémisphère exercerait son action motrice sur les muscles du côté opposé du corps.

Je ne rappellerai pas les détails multiples de leurs recherches; je rapporterai seulement les faits principaux que j'ai pu quelquefois reproduire sur un chien chloralisé.

EXPÉRIENCES

Chien de taille moyenne anesthésié par une injection de trois grammes de chloral dans la veine saphène externe (*Fig. VII.*)

Électrodes au point 1. — Adduction de la patte de devant du côté opposé.

Électrodes un peu en avant. — Élévation de l'épaule et adduction de la patte du côté opposé avec extension des orteils. La patte de derrière est fortement fléchie en avant.

Électrodes aux points 2 et 3. - Rotation de la tête vers l'épaule du côté opposé.

Électrodes au point 6. — Abaissement des paupières de l'œil opposé ; contractions spamodiques des orbiculaires.

Électrodes en arrière du point 3. — Contractions spasmodiques des muscles de la cuisse opposée. Mouvements de l'extrémité de la queue.

Électrodes au point 4. — Cris sourds et plaintifs.

Électrodes au point 9.— Rotation de la tête vers le côté opposé.

Électrodes au point 10. — Mouvements saccadés de la commissure labiale et de l'oreille.

Électrodes au point 14. — La face du côté opposé est agitée de mouvements vibratoires.

Électrodes au point 17. — Mouvement des mâchoires.

Électrodes aux points 14 et 17. — La bouche s'ouvre, les lèvres s'agitent ; grognements ou cris plaintifs.

Électrodes au point 19. — Flexions de la tête.

Électrodes au point 16.— Mouvements de l'oreille et du muscle temporal.

Électrodes au point 12. — Rotations de la tête du côté opposé.

Sur un chien de taille ordinaire, toute la substance corticale de la région correspondant à 3, 2, 1 (Gyrus sigmoïde) a été enlevée à une profondeur de près d'un centimètre, et les téguments ensuite rapprochés par quelques points de suture. Après l'anesthésie, on constate une paralysie des membres postérieurs. L'animal dressé sur ses pattes de devant, essaye en vain de se relever ; quelques heures après, toute trace de paralysie a disparu, et ce chien errait, ne présentant d'autres symptômes qu'une certaine hésitation dans la marche. N'y aurait-il pas lieu d'invoquer ici une suppléance fonctionnelle ?

Des observations qui précèdent, il résulte :

1° Que les symptômes cliniques des lésions de l'écorce corticale ou de la substance du centre ovale concordent avec les phénomènes obtenus par la physiologie expérimentale :

FIG. VII

Scissure de Sylvius
14-10. Branche ascendante antérieure; 16-15, Branche
ndante postérieure.
Bulbe olfactif
. Sillon crucial (analogue du sillon de Rolando Duret)
-2. Sillon central (analogue du sillon de Rolando)
-10. Ligne fictive considérée par Hitzig
me l'analogue du sillon de Rolando

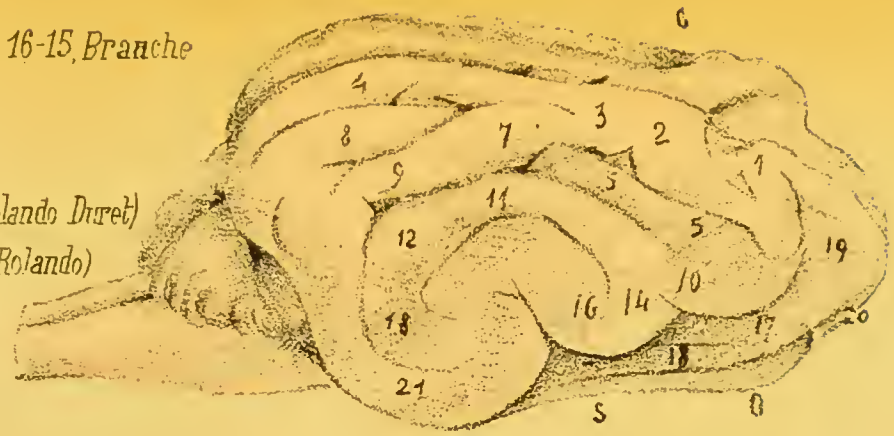

Cerveau d'un chien de taille ordinaire (Grandeur naturelle)

1-2.... Gyrus sigmoïde
1..... Division frontale de la circonvolution externe supérieure
2..... Partie postérieure du sillon crucial
3..... Partie postérieure de la division frontale de circ. ext. sup.re
4..... Angle postérieur de la circonvolution externe supérieure
5..... Extrémité frontale antérieure de la circ. ext. moyenne.
6..... Partie post-frontale de la circonvol. ext. moyenne.
7..... Région pariétale de la circonvol. ext. moyenne
8..... Division supérieure post-pariétale } de la circ. ext. moy.ne
9..... Division inférieure post-pariétale }
10..... Origine de la circonvolution externe inférieure.
11..... Partie de la circ. ext. inf.re en arrière du sillon limite la région frontale
12..... Partie incurvée de la circonv. ext. inférieure.
13..... Division descendante de la circonv. ext. inférieure
14..... Division antérieure de la circonv. Supra Sylvienne
15..... Circonvolution Supra Sylvienne.
16..... Extrémité antérieure ou orbitaire de la circ. Supra Sylvienne
17..... Circonvolution Supra orbitaire externe
18..... Circonvolution Supra orbitaire interne
19..... Extrémité orbitaire de la circonvolution externe moyenne
20..... Extrémité orbitaire de la circonv. ext. supérieure
21..... Surface externe du lobe temporo-sphénoïdal derr.re la fissure de Sylvius.

Face interne du même cerveau *(lobe droit)*

même Légende

Lobule orbitaire *(lobe droit)*

même Légende

2° Qu'il existe une zone motrice corticale, limitée à la région moyenne des lobes, comprenant différentes localisations de centres indépendants, dont les lésions déterminent soit une hémiplégie totale, soit une monoplégie ;

3° Que ces centres excito-moteurs sont en rapport avec le bulbe et la moëlle épinière par un appareil conducteur formé par la substance médullaire, dont la lésion produit des accidents analogues à ceux fournis par la désorganisation des centres moteurs auxquels ils aboutissent.

4° Que toute lésion destructive du tiers inférieur des circonvolutions frontale et pariétale ascendantes détermine une monoplégie faciale inférieure du côté opposé ; celle du tiers moyen de la circonvolution frontale ascendante donne lieu à une monoplégie du membre supérieur du côté opposé ; toute détérioration du lobule paracentral et du tiers supérieur de la circonvolution pariétale ascendante, amène une paralysie des deux membres (supérieur et inférieur) du côté opposé, sans paralysie de la face (Charcot).

Hitzig place les centres moteurs exclusivement sur la circonvolution frontale ascendante, en avant de la scissure de Rolando. On trouve de haut en bas : 1° le centre du membre inférieur ; 2° le centre du membre supérieur; 3° à la partie moyenne, le centre des muscles de la face; 4° à la partie inférieure le centre des muscles de la bouche, de la langue et des mâchoires.

Ferrier donne une situation des centres moteurs un peu différente des précédentes. Ainsi : 1° les centres pour les différents mouvements volontaires des membres inférieurs et supérieurs occupent le lobule pariétal supérieur, les deux tiers supérieurs de la circonvolution pariétale ascendante et le tiers supérieur de la circonvolution frontale ascendante. (*Fig. XV.*)

Les centres du mouvement du membre supérieur seraient situés en avant de ceux du membre inférieur.

2° Les centres pour les mouvements volontaires du cou et de la tête seraient sur la partie postérieure de la première circonvolution frontale à son union avec la frontale ascendante.

3° Les centres pour les mouvements des muscles de la face et des paupières seraient sur la seconde circonvolution frontale à son union avec la frontale ascendante.

4° Les centres pour les mouvements de la langue, des mâchoires et des lèvres seraient sur la circonvolution de Broca.

5° Les mouvements des yeux auraient leur centre moteur sur le pli courbe.

6° La première circonvolution temporo-sphénoïdale serait en rapport avec l'organe de l'ouïe et les muscles de l'oreille.

MM. Carville et Duret indiquent le pli courbe comme le centre probable de certains mouvements des yeux ; le lobule pariétal supérieur comme le siége du centre moteur des membres inférieurs, et le tiers supérieur de la circonvolution frontale ascendante comme le centre des mouvements des membres supérieurs.

CIRCULATION ARTÉRIELLE DU CERVEAU

Les lésions artérielles occupent une grande place dans les altérations encéphaliques. L'étude de ces vaisseaux est donc indispensable à connaître pour l'intelligence d'un certain nombre de faits pathologiques que l'on observe dans les maladies cérébrales.

Le système vasculaire du cerveau prend son origine dans le cercle artériel de la base de l'encéphale, formé par deux courants sanguins. L'antérieur, ou carotidien, se compose des cérébrales moyennes ou sylviennes. Le postérieur, ou vertébral, est constitué par le tronc basilaire qui se divise vers le bord antérieur de la protubérance en deux branches, les cérébrales postérieures. Ces dernières réunies aux artères sylviennes par les communicantes postérieures, constituent le polygone connu sous le nom d'*Hexagone de Willis. (Fig. VIII.)*

M. Duret et M. Heubner ont divisé les artères du cerveau en artères corticales et en artères centrales ou des ganglions centraux. Les premières sont les artères cérébrales antérieures, les deux sylviennes et les cérébrales postérieures ; les secondes comprennent les artères nourricières du corps strié et de la couche optique Ces deux systèmes artériels ont chacun un domaine qui lui est propre et ne communiquent pas entre eux.

Les artères corticales émanent des angles de l'Hexagone de

Fig. VIII.

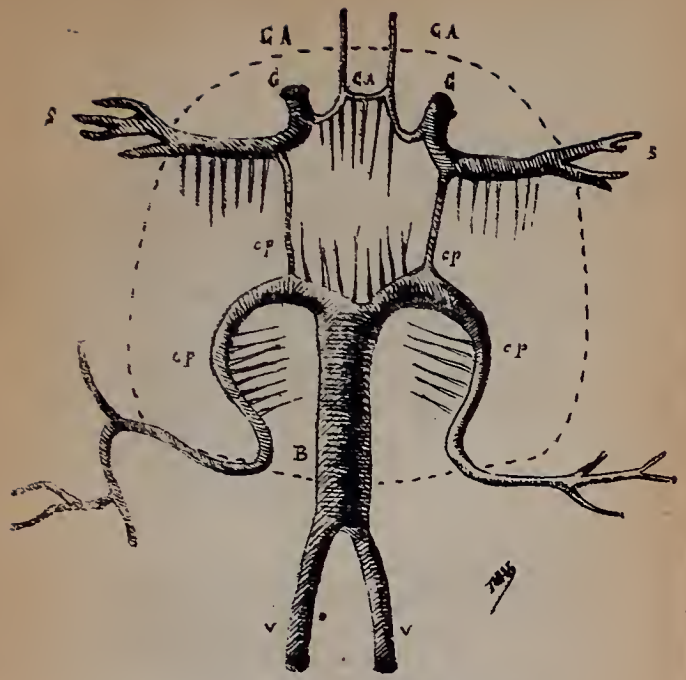

Cercle artériel de la base de l'encéphale

C. Artères carotides internes ; S. Artères sylviennes.
C.A. Artères cérébrales antérieures.
V. Artères vertébrales ; B. Tronc basilaire ; c.p. Cérébrales postérieures.
c a. Communications antérieures ; c.p. Communicantes postérieures.
La ligne ponctuée indique le champ circulatoire.

Fig. IX.

Système des arborisations (d'après M. Duret).

A. Artère principale.
B. Arborisation primitive.
C. Arborisations secondaires.
1. Artères médullaires ; 2. Artères corticales ; 3. Réseaux des artères corticales dans la pulpe cérébrale.

Willis, cheminent dans la profondeur des sillons, se divisent en plusieurs branches, se subdivisent et se ramifient dans l'épaisseur de la pie-mère. Ces rameaux donnent ensuite naissance à un système particulier d'arborisations de fines artérioles pénicillées, appartenant à la classe des capillaires, d'après la nomenclature de Ch. Robin ; ce sont les vaisseaux nourriciers. Ces vaisseaux pénètrent perpendiculairement la pulpe encéphalique : les uns, très longs, traversent la substance grise pour se rendre dans la substance blanche sans atteindre par leur terminaison l'extrémité des artères centrales, ce sont les artères nourricières longues ou médullaires ; les autres, plus courtes, se distribuent dans l'épaisseur de la substance grise, quelques-unes parviennent jusqu'à sa limite avec la substance blanche, ce sont les artères nourricières courtes ou corticales. (*Fig. IX.*)

Le réseau capillaire des circonvolutions présente les caractères suivants : à la superficie, c'est un réseau d'un demi-millimètre d'épaisseur à larges mailles quadrangulaires, parallèles à la surface. La zone subjacente, correspondant aux grandes cellules corticales, est occupée par un réseau de deux millimètres d'épaisseur à mailles polygonales très fines. La limite de la substance grise est remplie par un réseau de transition d'environ un millimètre d'épaisseur à mailles plus larges que celles du réseau de la couche superficielle. Dans la substance médullaire, les mailles du réseau sont encore plus larges, plus allongées et disposées dans le sens des principaux faisceaux de fibres nerveuses.

Le territoire de distribution de chaque tronc artériel est constant. Les arborisations ne communiquent pas entre elles, tandis que les rameaux présentent quelquefois des anastomoses.

L'artère cérébrale antérieure irrigue la face inférieure du lobe frontal et une grande partie de la face interne de l'hémisphère. Elle fournit trois branches : la première se répand sur les deux circonvolutions frontales inférieures ; la deuxième se porte à la première circonvolution frontale, à l'extrémité de la circonvolution frontale ascendante, au corps calleux, à la circonvolution crêtée et au lobe paracentral ; la troisième se distribue au lobe quadrilatère (*præcuneus*). (*Fig. X, XI, XII, XIII.*)

L'artère sylvienne pénètre dans la scissure de Sylvius, se divise au niveau de l'insula en quatre branches, qui remontent,

en suivant les sillons, vers la face convexe. M. Duret les désigne sous le nom de : artère frontale externe et inférieure (artère de la circonvolution de Broca) ; artère pariétale antérieure (artère de la circonvolution frontale ascendante) ; artère pariétale postérieure (artère de la circonvolution pariétale ascendante) ; artère du pli courbe. (*Fig. X, XI, XII, XIII.*)

L'artère cérébrale postérieure se partage en trois artères : la première se rend à la circonvolution du crochet ; la deuxième à la partie inférieure du lobe sphénoïdal ; la troisième au lobe lingual, au coin et au lobe occipital. (*Fig. X, XI, XII, XIII.*)

Les artères centrales naissent de chacun des trois gros troncs précédents, près de leur origine dans le cercle de Willis. Ces vaisseaux, complètement indépendants les uns des autres, ont la structure et les dimensions des artérioles. M. Duret leur attribue de un millimètre et demi à un demi-millimètre de diamètre (*Fig. VIII.*)

L'artère cérébrale antérieure artérialise seulement la tête du corps strié. L'artère sylvienne fournit une série d'artérioles, qui pénètrent parallèlement les unes aux autres dans les trous de l'espace perforé antérieur, s'étalent en éventail sur la surface du noyau lenticulaire, s'enfoncent dans l'épaisseur du troisième segment ; un groupe traverse la partie supérieure de la capsule interne, et va se perdre dans la partie antérieure du noyau caudé, ce sont les les artères lenticulo-striées. L'autre groupe pénètre dans la partie postérieure de la capsule interne, et se distribue dans la partie externe et antérieure de la couche optique ; ce sont les artères lenticulo-optiques. L'artère cérébrale postérieure envoie l'artère optique postérieure interne à la face interne de la couche optique ; l'artère optique postérieure externe, qui atteint la partie postérieure de la couche optique après avoir traversé le pédoncule cérébral. La cérébrale postérieure fournit, en outre, des artères à l'étage supérieur des pédoncules cérébraux et aux tubercules quadrijumeaux. L'artère basilaire donne sur la ligne médiane des artères qui pénètrent parallèlement les unes aux autres jusqu'aux parties postérieures. Les artères nourricières du bulbe naissent des artères spinales.

Les veines sont divisées comme les artères en veines corticales et en veines médullaires.

fig X

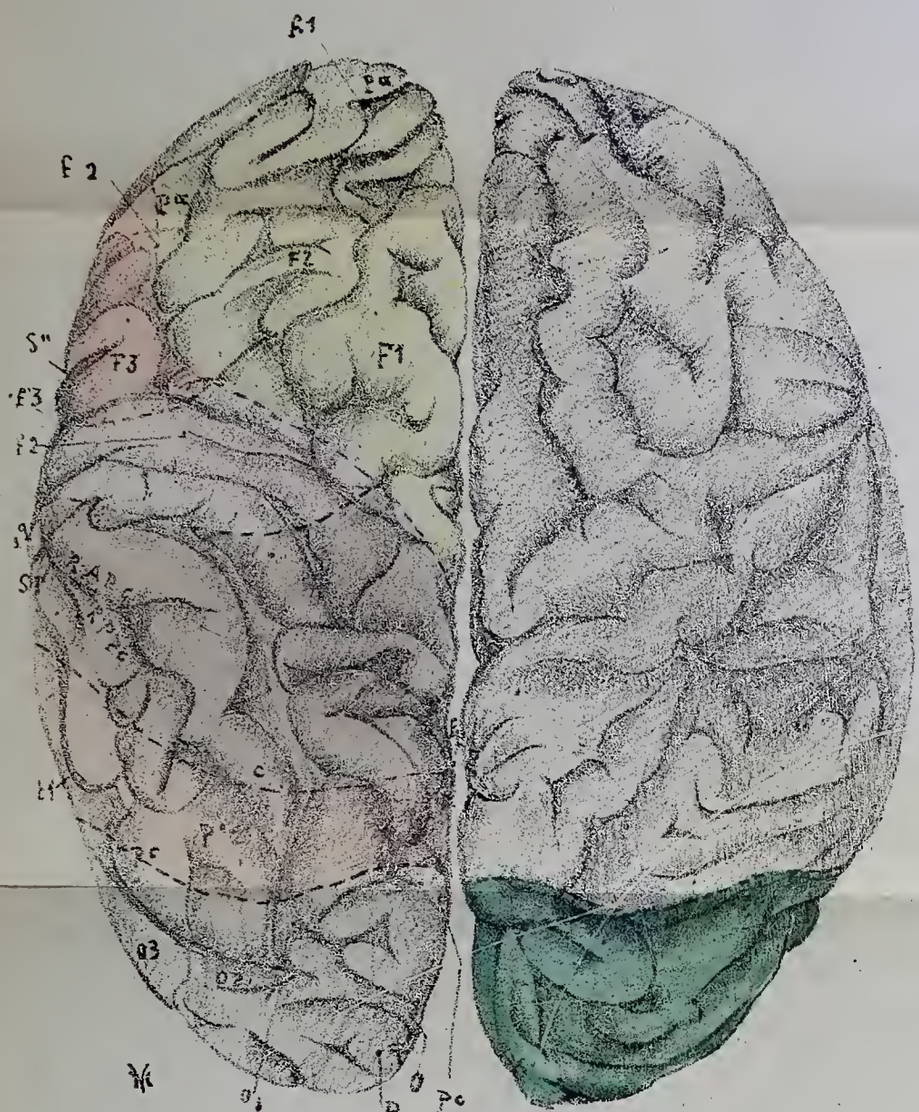

fig XIII

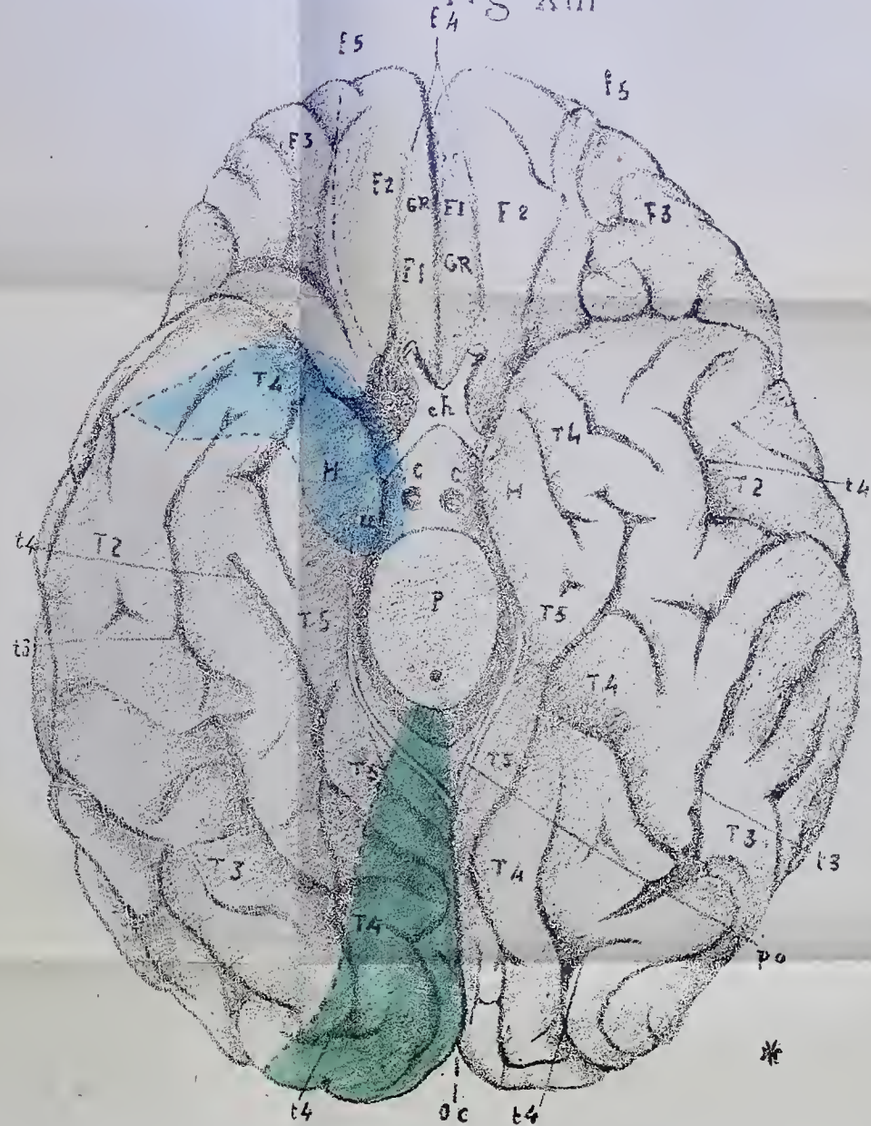

fig XI

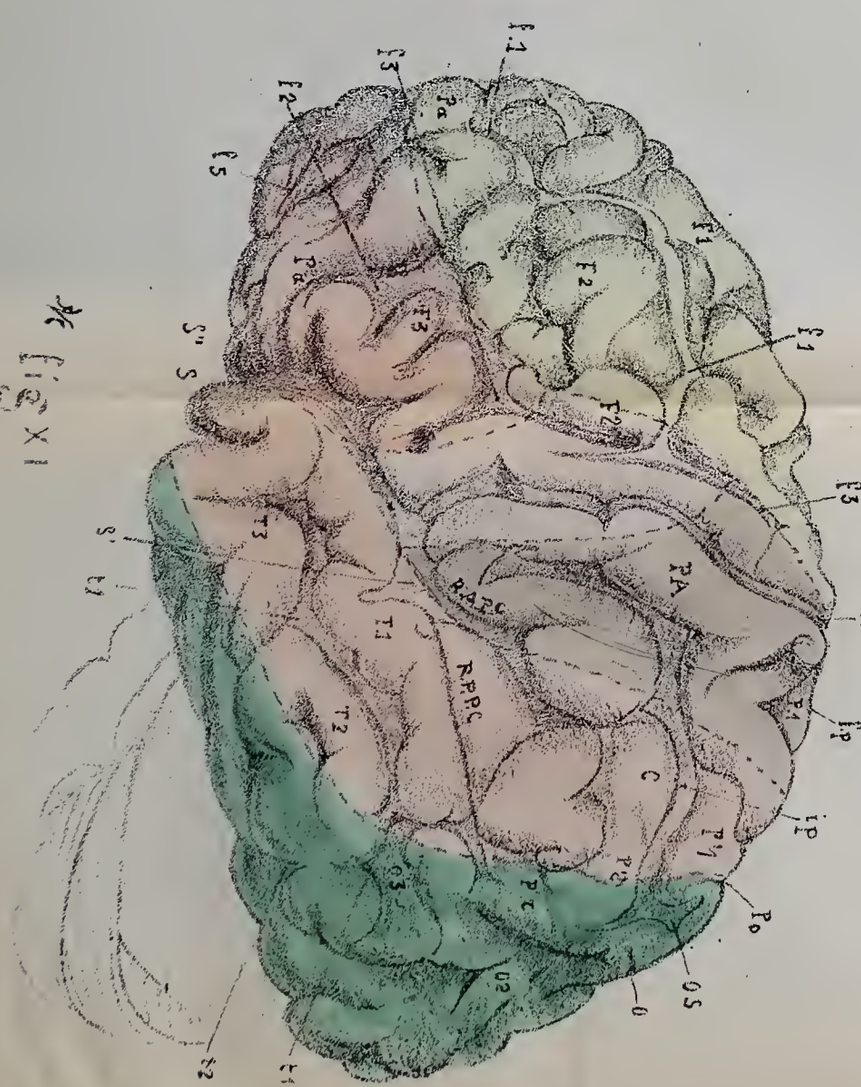

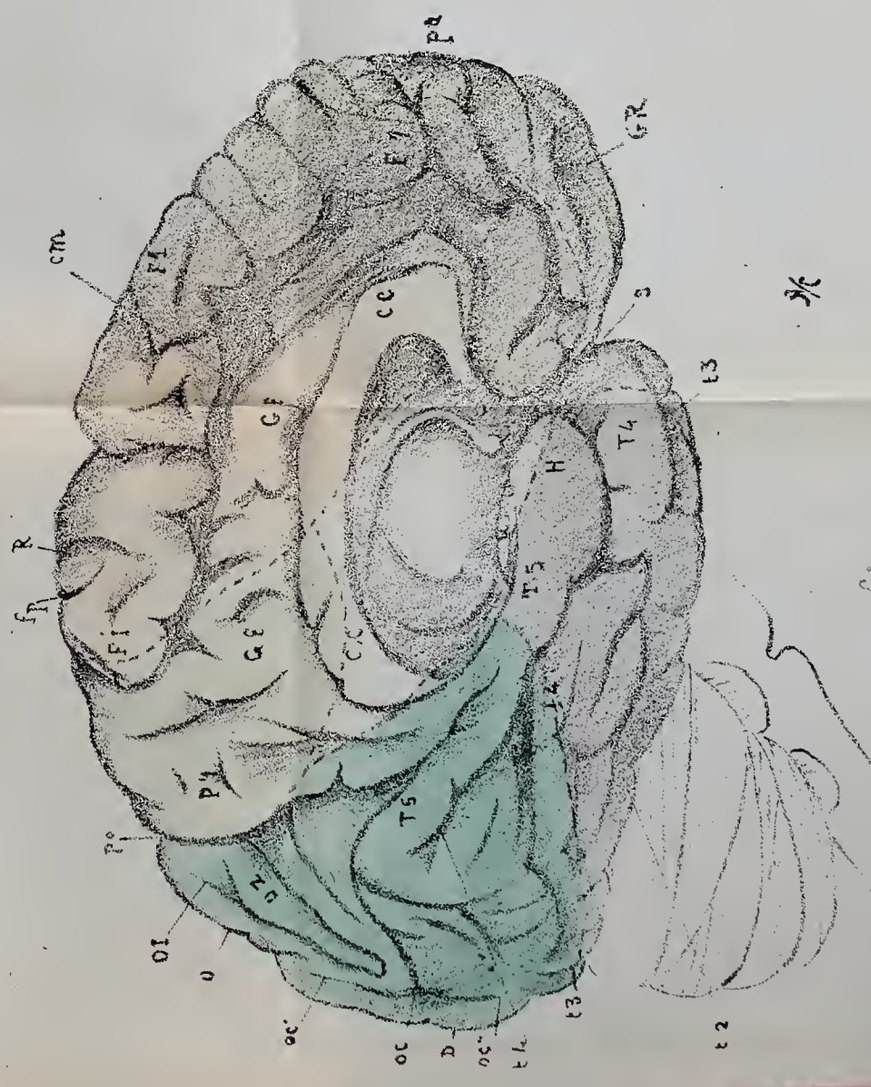

Les veines médullaires n'accompagnent pas les artères correspondantes ; leur diamètre est triple de celui des artères. En traversant la substance grise, elles envoient quelques branches récurrentes dans le réseau capillaire de transition. Les veines corticales sont moins nombreuses et d'un volume plus considérable que les artères correspondantes. Presque toutes se ramifient sur les confins de la substance grise et de la substance blanche, dans le réseau de transition. Le retour du sang de la substance grise se fait donc en partie par les branches récurrentes des veines médullaires. (Duret.)

CIRCONVOLUTIONS CÉRÉBRALES

Les hémisphères du cerveau, quoique symétriques, présentent cependant de notables différences dans la disposition des plis nombreux de la substance corticale que l'on nomme *Circonvolutions*. Les détails de configuration varient non-seulement avec les individus, mais encore d'un lobe à l'autre dans un même cerveau ; cependant le plan général reste toujours le même, et il est facile de trouver des *plis fondamentaux* constants, dont le caractère est invariable, admettant la même description pour l'un et l'autre lobe. Ces plis fondamentaux sont en rapport avec des sillons *principaux* très manifestes, les *scissures principales*, qui serviront de guide, à travers ce labyrinthe inextricable de plis de la surface de l'hémisphère, pour l'étude topographique des circonvolutions (*).

La surface des hémisphères est divisée fictivement en trois faces : la face externe, convexe ; la face interne, à peu près plane ; la face inférieure, convexe et concave.

(*) J.-M. Charcot. — Leçons sur les localisations cérébrales dans les maladies du cerveau, recueillies par Bourneville.

Samuel Pozzi. — Dictionnaire des sciences médicales. Art. Circonvolutions.

Ecker. — Die Hirnwindungen des Menschen nach Eigenem untersuchungen insbeson dere über Bentwickiung derselben beim Fotus und mit Rücksicht auf das Bedürfniss der Arzete. Brunswick, 1869.

Gromier. — Etude sur les circonvolutions cérébrales chez l'homme et chez les singes (1874).

Carville et Duret. — Archives de physiologie normale et pathologique (1875).

J.-A. Fort. — *Paris médical*, nos 9, 10, 11, 12, troisième année.

FACE EXTERNE

SCISSURES PRINCIPALES

I. *Scissures de Sylvius.* (*Fig. XV*, S.). — Synonymie : *Fissura sive fossa Sylvii*; grande scissure interlobulaire (Chaussier).

Elle prend son origine à la substance perforée antérieure, en dehors du chiasma et se dirige vers la convexité de l'hémisphère, où elle se divise en deux branches. La première, plus petite (S''), monte verticalement vers le lobe frontal ; la seconde, plus longue et presque horizontale (S'), se rend à la partie moyenne du lobe pariétal.

Variétés. — Persistance de l'état fœtal, caractérisé par l'écartement des bords, particulièrement observé chez les idiots et les microcéphales.

II. *Scissures de Rolando* (*Fig. XV*, R.) (Leuret). — Synonymie : *Sulcus centralis* (Ecker) ; *fissura transversa antérior* (Pansch) ; *postero-parietal sulcus* (Huxley).

Elle naît sur le bord de la grande scissure de Sylvius, près du rameau antérieur (S''), se porte obliquement en haut et en arrière, contourne le bord supérieur de l'hémisphère, et se termine sur la face interne.

Variétés. — Commence à la scissure de Sylvius (Turner). Parfois elle est interrompue par un pli accessoire qui vient du lobe frontal (R. Wagner).

III. *Scissure interpariétale* (Ecker) (*Fig. XV*, ip.). — Synonymie : *Sulcus parietalis* (Pansch), fissure interpariétale (Turner).

Elle commence un peu en arrière de l'origine de la scissure de Rolando, elle se dirige en haut, puis en arrière, traverse la région pariétale, et se termine à la région occipitale en avant de la scissure perpendiculaire externe.

IV. *Scissure temporale parallèle* (Gratiolet) (*Fig. XV*, t. 1). — Synonymie : Scissure temporo-sphénoïdale moyenne (Ecker) ; antéro-temporale (Huxley).

Située au-dessous et parallèlement à la scissure sylvienne, large et profonde, elle prend son origine au niveau du coude de la scissure de Sylvius, et se termine dans les replis compliqués d'une circonvolution.

Variétés. — Dans quelques cerveaux, elle se termine près du bord supérieur de l'hémisphère, au-dessous de la scissure transversale (*Fig. XV*, r.)

V. *Scissure perpendiculaire externe* (Gratiolet) (*Fig. XV*, P. O.). — Synonymie : *Pars superior sive lateralis fissuræ parieto occipitalis* (Ecker) ; fissure occipito-pariétale (Huxley) ; fissure pariéto-occipitale (Turner) ; sillon occipital transverse (Broca).

Elle apparaît comme une simple encoche sur le bord supérieur de l'hémisphère, à l'union du tiers postérieur avec les deux tiers antérieurs. C'est le prolongement, sur la face convexe, d'une scissure profonde de la zone interne. M. Broca la considère comme le point correspondant à la suture lambdoïde.

Variétés. — Elle descend parfois très bas sur la face convexe.

LOBES

La surface externe du cerveau est divisée en quatre régions, par des scissures constantes que l'on peut nommer lobaires, ce sont :

Le lobe frontal ; le lobe pariétal ; le lobe occipital et le lobe temporal. Au fond de la scissure sylvienne est placé le petit lobe de l'*insula* de Reil (*Fig. XIV, lobe droit.*)

LOBE FRONTAL

Cette région comprend, pour la majorité des anatomistes, toute la portion antérieure de l'hémisphère, qui s'étend jusqu'à la scissure de Rolando et la fente sylvienne. Elle est subdivisée en deux parties : une inférieure concave, le lobule orbitaire ; l'autre supérieure, convexe, le lobe frontal proprement dit :

Le lobule orbitaire est compris entre la fente interhémisphérique, la substance perforée antérieure, la scissure de Sylvius, et le bord externe de la scissure orbitaire.

Il présente :

La scissure olfactive (*Fig. XVII*, f. 4) qui est située sur le bord externe d'un pli parallèle à la fente interhémisphérique, le Gyrus rectus.

La scissure orbitaire (*Fig. XVII*, f. 5). — Synonymie : sillon cruciforme (Rolando); sillon triradié (Turner).

Elle est constituée par la convergence de plusieurs plis, et figure la forme d'un H ou d'un K. Elle est située en avant de la partie transverse de la scissure de Sylvius, et en dehors de la précédente.

La surface convexe, ou lobe frontal proprement dit, présente :

Scissure parallèle frontale (*Fig. XV*, f. 3). — Synonymie : sillon antéro-pariétal (Huxley); rameau descendant du sillon frontal moyen (Pansch); sulcus prœcentralis (Ecker).

Elle naît près du coude de la scissure de Sylvius, et s'élève verticalement jusqu'à une petite distance de la fente interhémisphérique.

Variétés. — Son extrémité se replie quelquefois supérieurement en avant. Elle est souvent divisée par un pli commissural en deux branches (*Fig. XV*, f. 3 *et* f' 3).

Scissure frontale supérieure (*Fig.* XV, f. 1). — Synonymie : sillon supéro-frontal (Huxley).

Située près du bord interhémisphérique, elle s'étend de l'extrémité antérieure du lobe à la scissure parallèle frontale, dans laquelle elle se jette perpendiculairement.

Variétés. — Souvent interrompue par des plis anastomotiques.

Scisssure frontale inférieure ou sourcilière (*Fig. XV*, f. 2), (Pozzi). — Synonymie : sillon inféro-frontal (Huxley); sulcus frontalis medius (Pansch).

Elle prend naissance par un crochet en avant du coude de la scissure de Sylvius, et se jette à angle droit au tiers-inférieur de la scissure frontale parallèle.

fig XIV

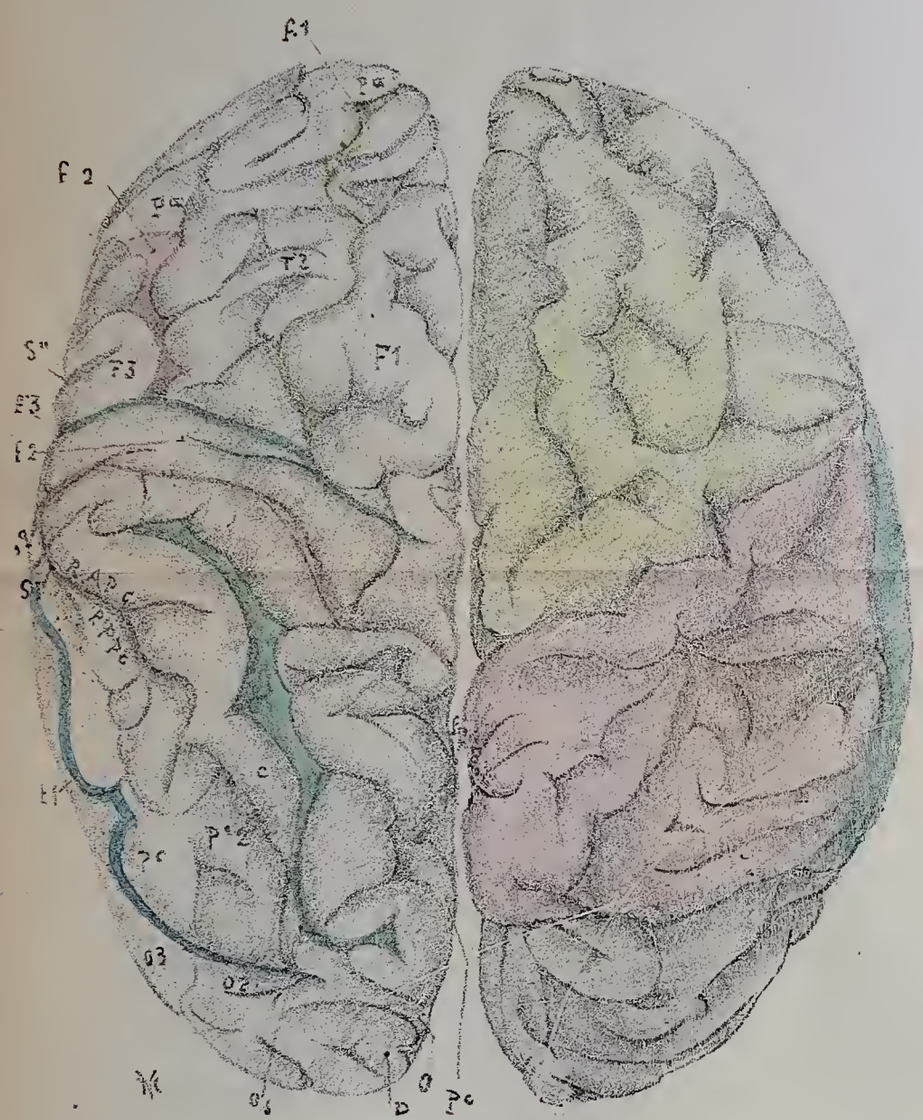

XVII

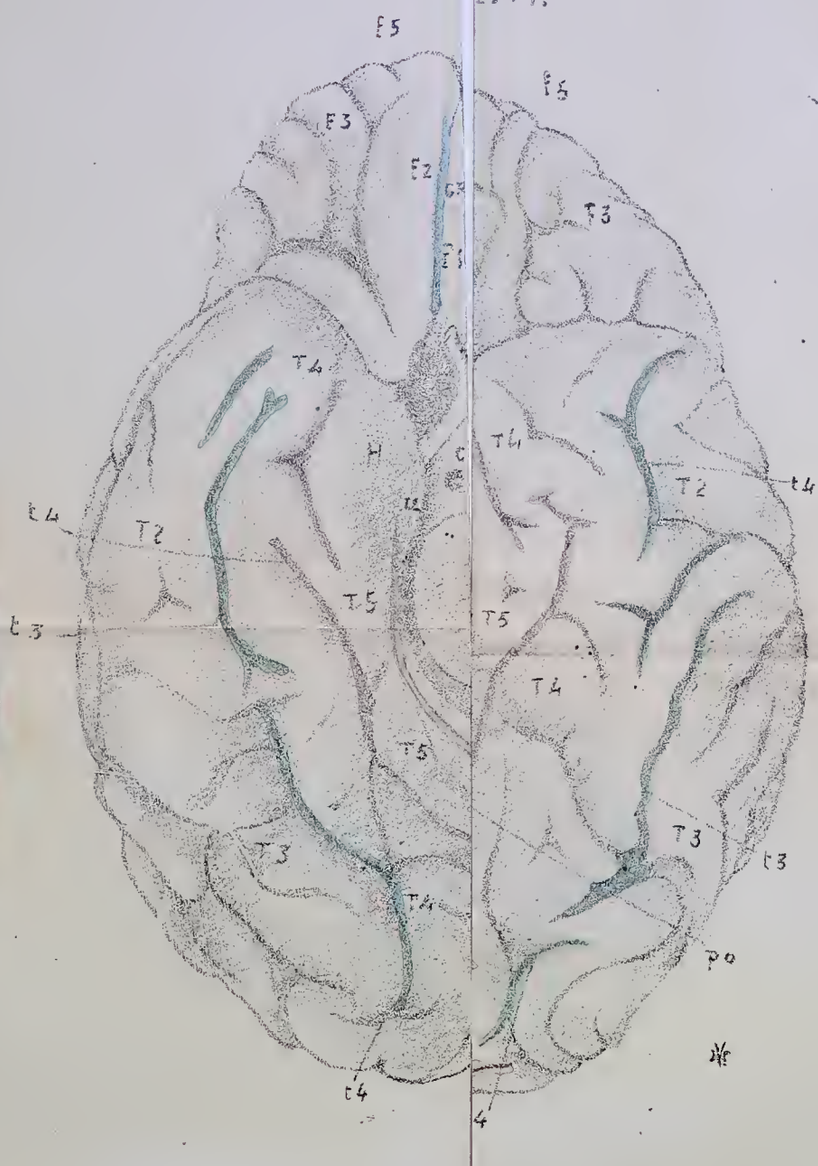

fig XV

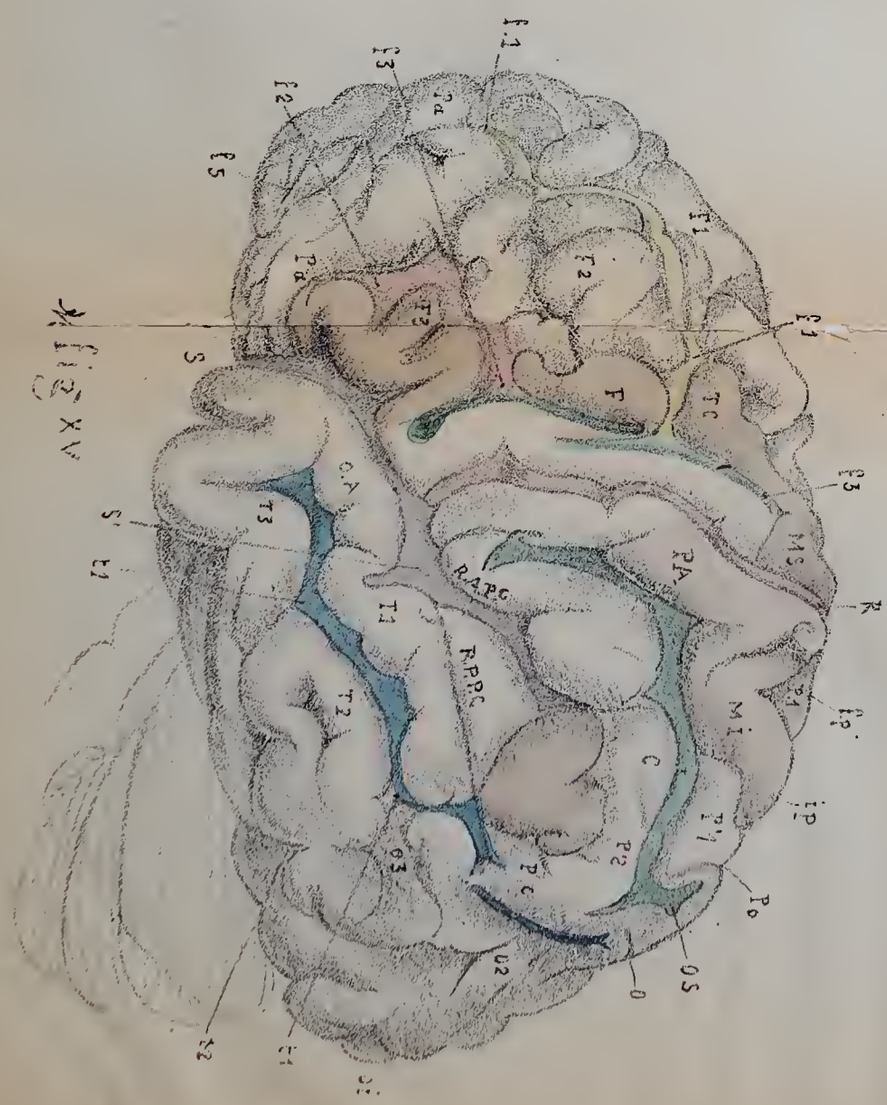

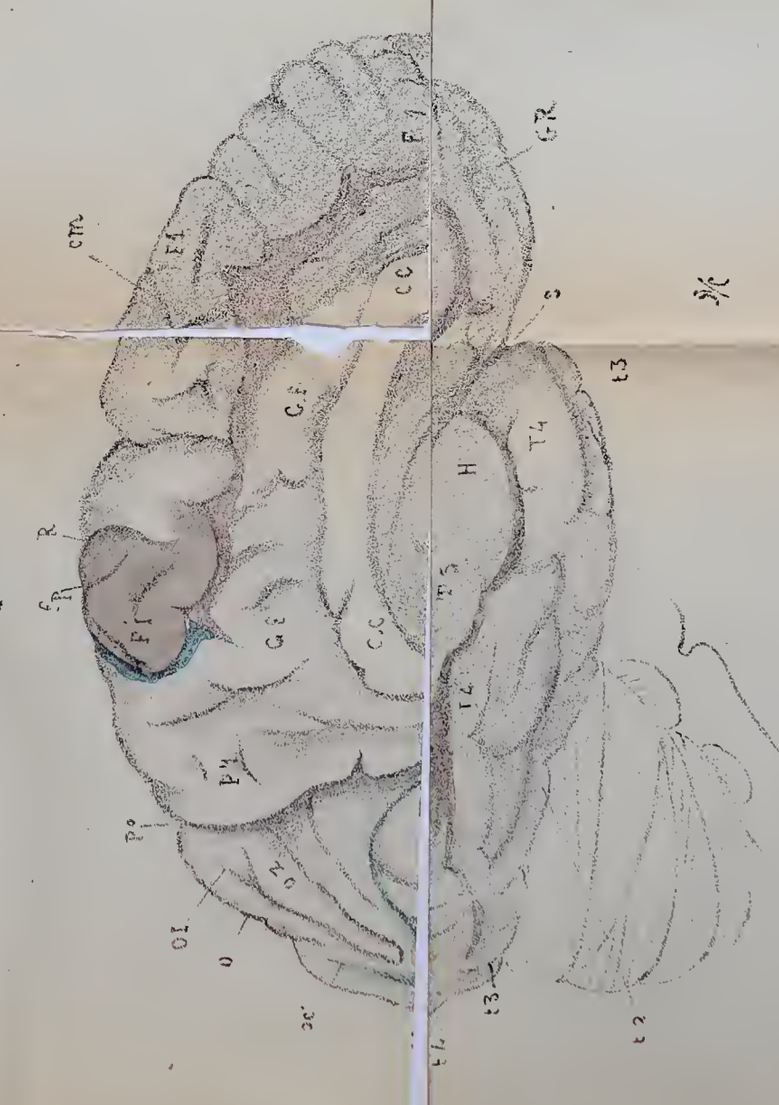

fig XVI

CHAMPS DE DISTRIBUTION DES ARTÈRES

FIG. X, XI, XII et XIII.

(Même légende que Figures XIV, XV, XVI et XVII).

CÉRÉBRALE ANTÉRIEURE....

- Frontale interne et antérieure. Cérébrale antérieure.
- Frontale interne et moyenne.
- Frontale interne et postérieure.

ARTÈRE SYLVIENNE.....

- Frontale externe et inférieure.
- Pariétale antérieure.
- Pariétale postérieure.
- Pariéto-sphénoïdale.

CÉRÉBRALE POSTÉRIEURE...

- Temporale antérieure.
- Temporale postérieure.
- Occipitale. — Cérébrale postérieure.

Fig. XIV.

(Même légende que Figure XV).

Fig. XV. — *Face externe du cerveau.*

F1, Première circonvolution frontale. — F2, Seconde circonvolution frontale. — F3, Troisième circonvolution frontale ou circonvolution de Broca. — p a, Pli anastomotique. — FA, Quatrième circonvolution frontale ou frontale ascendante. — PA, Circonvolution pariétale ascendante. — P1, Lobule pariétal supérieur. — P2, Lobule du pli courbe ou pariétal inférieur. — C, Sommet ou capuchon du pli courbe. — p c, Pli courbe. — RAp c, Racine antérieure du pli courbe. — P'1, Première circonvolution de passage pariéto-occipitale. — P'2 Seconde circonvolution de passage pariéto-occipitale. — RPPC, Racine postérieure du pli courbe. — T1, Première circonvolution temporale. — T2 et T3, Deuxième et troisième circonvolution temporale. — O1, Première circonvolution occipitale. — O2, Seconde circonvolution occipitale. — O3, Troisième circonvolution occipitale. — S, Scissure de Sylvius. — S', Sa branche horizontale. — S'', Sa branche verticale. — f3, Scissure parallèle frontale. — f'3, Son tronçon inférieur. — f2, Scissure frontale inférieure. — f1, Scissure frontale supérieure. — f5, Scissure orbitaire. — R, Scissure de Rolando. — fp, Encoche correspondant à la scissure fronto-pariétale interne. — Ip, Scissure interpariétale. — p o, Scissure pariéto-occipitale. — O s, Scissure occipitale. — O, Scissure occipitale transverse. — Oi, Scissure occipitale inférieure. — t1, Scissure temporale parallèle. — t2, Sillon temporo-sphénoïdal.

Fig. XVI. — *Face interne du cerveau.*

R, Fin de la scissure de Rolando. — FI, Lobule ovalaire (frontal interne, paracentral). — F1, Première circonvolution frontale vue du côté du plan médian. — GR, Gyrus rectus. — P'1, Lobule quadrilataire. — OZ, Lobule occipital. — Gf, Gyrus fornicatus. — CC, Corps calleux. — T5, Seconde circonvolution temporo-occipitale. — H, Lobule de l'hippocampe. — U, Pli unciforme. — T4, Première circonvolution temporo-occipitale. — D, Lobulus extremus. — p a, Pli anastomotique de la première et de la deuxième circonvolution frontale. — S, Scissure de Sylvius. — cm, Scissure festonnée. — fp, Scissure fronto-pariétale interne. — p o, Scissure pariéto-occipitale. — o c, Scissure des hippocampes. — oc', oc'', Rameau supérieur et rameau inférieur de cette scissure. — t4, Seconde scissure temporo-occipitale. — t3, Première scissure temporo-occipitale. — O, Sillon occipital transverse. — O1, Première circonvolution de passage pariéto-occipitale.

Fig. XVII. — *Face inférieure du cerveau.*

F1, GR, Gyrus rectus. — F2, Circonvolution frontale moyenne. — F3, Circonvolution frontale inférieure. — f4, Scissure olfactive. — f5, Scissure orbitaire. — T2, Deuxième circonvolution temporale ou temporale moyenne. — T3, Troisième circonvolution temporale ou temporale inférieure. — T4, Première circonvolution temporo-occipitale. — T5, Seconde circonvolution temporo-occipitale. — t2, Sillon temporo-sphénoïdal. — t3, Première scissure temporo-occipitale. — t4, Seconde scissure temporo-occipitale. — p o, Scissure perpendiculaire interne. — o c, Scissure des hippocampes. — H, Lobule de l'hippocampe. — U, Pli unciforme. — Ch. Chiasma des nerfs optiques. — c c, Tubercules mamillaires. — p, Pédonculos cérébraux. — c, Corps calleux.

CIRCONVOLUTIONS

Première circonvolution frontale (*Fig. XV*, f. 1). Synonymie: étage frontal supérieur ou troisième (Gratiolet); Gyrus supéro-frontal (Huxley).

Elle naît par une racine bifide du lobule orbitaire et se porte directement, en formant le bord antéro-supérieur interhémisphérique, jusqu'à la scissure de Rolando. A sa partie terminale, elle s'anastomose, par un pli courbé en bas, avec la deuxième et la quatrième circonvolutions.

Variétés. — La partie antérieure peut ne présenter qu'une racine, tandis que la partie terminale est bifide.

Deuxième circonvolution frontale (*Fig. XV*, f. 2). Synonymie: étage frontal moyen (Gratiolet); gyrus médio-frontal (Huxley).

Elle prend son origine dans l'enroulement des plis qui forment la scissure orbitaire; elle se dirige d'avant en arrière jusqu'à la scissure frontale parallèle, en formant un grand nombre de sillons accessoires.

Variétés.— Elle peut être formée par un seul pli.

Troisième circonvolution frontale (*Fig. XV*, f. 3). Synonymie: étage frontal inférieur, ou premier pli surcilier (Gratiolet); gyrus inféro-frontal (Huxley); circonvolution de Broca, auteurs anglais (Broca's circonvolution).

Située en avant de l'angle de courbure de la scissure de Sylvius, elle est constituée par un pli, contourné en trois ou quatre boucles, qui part du crochet formé par la scissure surcilière, et s'étend jusqu'à la scissure frontale parallèle.

Variétés.— Plus ou moins développée, suivant les individus.

Quatrième circonvolution frontale (*Fig. XV*, f. 4 F. A.). Synonymie: processi anteroïdei verticali di mezzo (partie antérieure) (Rolando); premier pli pariétal ascendant (Gratiolet); Gyrus antéro-pariétal (Huxley); Gyrus frontal ascendant (Turner); Gyrus centralis antérior (Ecker).

Elle commence à la partie antérieure de la branche horizontale de la scissure sylvienne, et se dirige verticalement jusqu'à peu près le bord supérieur de l'hémisphère. Elle est comprise entre la scissure de Rolando et la scissure frontale parallèle.

CONNEXIONS.

La circonvolution frontale ascendante établit la connexion entre le lobe frontal et le lobe pariétal par ses deux extrémités, qui sont reliées par un petit pont avec la circonvolution pariétale ascendante. Un pli commissural l'unit à la première circonvolution frontale; à sa partie moyenne, elle envoie à la deuxième circonvolution frontale un petit pli, qui divise la scissure frontale parallèle en deux tronçons ; inférieurement, un petit pli anastomotique, qui sépare la scissure frontale parallèle de la scissure sylvienne, la relie avec la troisième circonvolution frontale.

La première et la deuxième circonvolutions sont réunies à la partie antérieure par un pli anastomotique (p. a.) ; un pli semblable (p. a.) s'étend de la deuxième à la troisième circonvolution.

LOCALISATIONS.

Ferrier considère diverses parties de l'écorce cérébrale comme le foyer de certaines excitations spéciales. Ainsi l'extrémité postérieure de la première circonvolution présiderait aux mouvements de rotation de la tête et du cou (*Fig. XV*, T. C.); l'extrémité postérieure de la deuxième circonvolution produirait les mouvements de la face (F); la troisième circonvolution serait le siége de la faculté du langage articulé (*Fig. XV*, L). Enfin, la partie qui est située en avant de la scissure de Rolando, à l'extrémité supérieure de la quatrième circonvolution et en connexion avec la première circonvolution, serait le centre des mouvements des membres supérieurs. L'attention serait en rapport avec les replis F1 et F2.

D'après des faits cliniques observés par M. Charcot, une lésion du tiers inférieur de la circonvolution frontale ascendante produirait une monoplégie faciale inférieure ; la destruction du tiers moyen de cette circonvolution donnerait lieu à une monoplégie du membre supérieur du côté opposé, celle du tiers supérieur à une paralysie des deux membres du côté opposé sans paralysie de la face.

Hitzig indique la circonvolution frontale ascendante comme le siége exclusif des centres moteurs. A la partie supérieure

serait le centre des mouvements du membre inférieur ; plus bas, le centre du membre inférieur; à la partie moyenne, le centre des muscles de la face ; à la partie inférieure, le centre des muscles de la bouche, de la langue et des mâchoires.

LOBE PARIÉTAL

Cette région est limitée en avant par la scissure de Rolando ; en arrière par la scissure perpendiculaire externe ; en bas, par la scissure de Sylvius; en haut, par le bord supérieur de l'hémisphère.

SCISSURES.

Les scissures ont été décrites plus haut.

CIRCONVOLUTIONS.

Circonvolution pariétale ascendante (*Fig. XV*, P. A.) Synonymie : partie postérieure des « processi antéroïdei verticali di mezzo (Rolando); Circonvolution transverse médio-pariétale (Foville); Second pli pariétal ascendant (Gratiolet); Gyrus postéro-pariétal (Huxley).

Elle s'étend verticalement de la branche horizontale de la scissure de Sylvius au bord supérieur de l'hémisphère. Elle est bordée en avant par la scissure de Rolando dans toute sa longueur, et, en arrière, par une partie de la scissure inter-pariétale.

Variétés.— Elles portent seulement sur la déformation de la partie supérieure.

LOBULES

Lobule pariétal supérieur (*Fig. XV*, p. 1). Synonymie : lobule du deuxième pli pariétal ascendant (Gratiolet); Gyrus parietalis supérior (Pansch); lobule postero-pariétal (Huxley, Turner); Erste scheittellappenwindung (R. Wagner); Oberer scheitelbeinlappen (Huschke); Oberer innere scheitelgrieppe (Bischoff).

Il est formé par deux circonvolutions repliées en *S* et en sens inverse. Il est limité, en avant, par la circonvolution pariétale ascendante ; en arrière, par la lèvre supérieure de la scissure

perpendiculaire externe ; en bas, par la scissure interpariétale. Il forme le bord supérieur de l'hémisphère à ce niveau, et se continue sur la face interne avec le lobule quadrilatère.

Variétés. — Un pli accessoire se porte du lobe pariétal au pli courbe, en interrompant la scissure interpariétale.

Circonvolution et *lobule* du *pli courbe* (*Fig. XV*, p. c. et p. 2). Synonymie : lobulus parietalis inferior, formé en avant par le lobulus supra marginalis ; en arrière, par le girus angularis (Ecker) ; zweite oder mittlere scheitellappenwindung. Gyrus parietalis secondus, sive medius, et dritte scheitellappenwindung. Gyrus parietalis tertius, sive inferior (R. Wagner) ; Aufsteigende windung zum hinter aüssern scheitellappenchen und hinteres aüsseres scheitellappchen ; et unterer zung aus der hintern centralwindung und scheitelhockerlappchen. Lobulus tuberis (Huschke); Zweite oder mittlére scheitlbogenwindung, et Erste oder vordere scheitellogenwindung (Bischoff).

Le lobule du pli courbe est formé par un renflement placé à la scissure de Sylvius, ayant l'aspect d'un *S* horizontal (*Fig. XV*. p. 2). Il est constitué par la fusion de deux circonvolutions, qui partent : l'une, la racine antérieure (R. A. P. C.), du pied de la circonvolution pariétale ascendante, entre la scissure interpariétale et la scissure de Sylvius ; l'autre, la racine postérieure (R. P. P. C.), de la premiére circonvolution temporale (Pozzi).

La partie descendante de la racine antérieure figure un segment en forme de coiffe, le sommet du pli courbe (C).

La seconde courbure constitue le deuxiéme pli de passage. L'anse comprise entre l'extrémité de la scissure temporale paralléle et la scissure interpariétale constitue le pli courbe (P. C.)

Variétés. — Elles sont nombreuses, et ne portent que sur les sillons secondaires.

CONNEXIONS

Les connexions antérieures sont décrites plus haut. Le lobe pariétal est relié au lobe temporal par la commissure qui s'étend de la racine postérieure à la première circonvolution temporale. Les connexions postérieures seront énoncées avec la description des plis de passage.

LOCALISATIONS.

Le lobule pariétal supérieur serait le centre psycho-moteur des mouvements des membres inférieurs ; et l'ablation du lobule du pli courbe produirait, sur le singe, la cécité temporaire de l'œil du côté opposé (Ferrier).

M. Charcot désigne les deux tiers supérieurs de la circonvolution pariétale ascendante comme le siége du centre des mouvements des membres inférieurs.

MM. Carville et Duret indiquent le pli courbe comme le siége probable du centre *moteur* des yeux ; le lobule pariétal supérieur comme le centre des mouvements des membres inférieurs, et le tiers supérieur de la circonvolution frontale ascendante comme le centre des mouvements des membres supérieurs.

LOBE OCCIPITAL

Cette région occupe une étendue peu nettement définie. Elle se porte en haut jusqu'à la scissure perpendiculaire externe, dont le prolongement idéal sur la face inféro-latérale déterminerait les limites antérieures et inférieures.

SCISSURES.

Scissure occipitale supérieure (*Fig. XV*, o s.). — Elle constitue la partie terminale de la scissure interpariétale, au niveau du pli courbe.

Scissure occipitale inférieure (*Fig. XV*, oi.). – Très courte, dirigée d'avant en arrière, elle sépare la premiére circonvolution occipitale de la deuxiéme.

Scissure occipitale transverse (*Fig. XV*, O.). — Elle est placée transversalement sur le bord supérieur de l'hémisphère, au-dessous de la lèvre inférieure de la scissure perpendiculaire externe.

CIRCONVOLUTIONS.

Le lobe occipital comprend cinq circonvolutions. Trois seulement sont situées sur la face convexe (*Fig.* O^1, O^2, O^3). Ces

circonvolutions sont en rapport avec les plis de passage. La troisième circonvolution continue le pli accessoire que la deuxième temporale envoie au deuxiéme pli du passage.

PLIS DE PASSAGE.

Le lobe pariétal et le lobe occipital sont en connexion par deux plis de passage. Deux autres relient le lobe occipital à la partie moyenne (T_2) du lobe temporal. Ces quatre plis de passage de Gratiolet peuvent être réduits à deux.

Premier pli de passage (*Fig. XV*, P'^1) (1er p. p. de Gratiolet), il est en rapport avec le lobule pariétal supérieur, limité en bas par la scissure occipitale supérieure (partie terminale de ip.).

Second pli de passage (*Fig. XV*, P'^2) (2e, 3e et 4e p. p. de Gratiolet). Il est généralement composé de trois plis bien distincts. Les deux premiers sont le prolongement de la partie descendante du pli courbe ; le troisiéme est formé par une expansion du pli courbe et par un pli de renforcement que lui envoie la circonvolution temporale moyenne (T^2).

CONNEXIONS.

La première circonvolution occipitale, par son union avec le premier pli de passage, se trouve en connexion avec le lobule pariétal supérieur.

La deuxiéme et la troisième circonvolutions occipitales relient le lobe occipital au pli courbe, par leur union avec le second pli de passage; et, au lobe temporal moyen, par le pli accessoire, que celui-ci envoie au pli courbe, en continuité avec la troisième circonvolution.

LOCALISATIONS.

La partie antéro-supérieure serait le siége des sensations viscérales : la faim, la soif.

LOBE TEMPORAL

Cette région, appelée aussi temporo-sphénoïdale, est limitée en avant par la scissure de Sylvius. En arrière, elle se confond

avec la région occipitale, dont la limite est formée par une ligne idéale ; le prolongement de la scissure perpendiculaire externe.

SCISSURES.

Scissure temporo-parallèle (décrite plus haut).

CIRCONVOLUTIONS.

Première circonvolution temporale (*Fig. XV*, T^1).— Synonimie : pli temporal supérieur, ou pli marginal postérieur (singes), inférieur (hommes) (Gratiolet) ; partie inférieure de la circonvolution de l'enceinte (Foville) ; Gyrus temporalis superior sive inframarginalis (Huschke) ; Gyrus temporalis primus (R. Wagner) ; Gyrus antéro-temporal (Huxley).

Cette circonvolution flexueuse forme la lèvre inférieure de la scissure de Sylvius ; elle commence à la partie ascendante de cette scissure, et va se perdre postérieurement dans le pli courbe, après avoir donné naissance à la racine postérieure.

Seconde circonvolution temporale (*Fig. XV*, T^2 et T^3). — Synonymie : pli temporal moyen ou partie descendante du pli courbe et pli temporal inférieur ; étage moyen et étage inférieur du lobe temporo-sphénoïdal (Gratiolet) ; Gyrus temporalis secundus et tertius (R. Wagner) ; Gyrus temporalis medius et inferior (Ecker).

Cette circonvolution, située au-dessous de la scissure temporale parallèle, occupe toute la partie inférieure de la face convexe du temporal. Elle forme en avant deux boucles flexueuses (T^3 et T^2), séparées par un sillon cortical, qui se réunissent en arrière vers la région occipitale.

FACE INFÉRO-INTERNE

Première scissure temporo-occipitale (*Fig. XV et XVII*, t3). — Synonymie : Sulcus temporalis inferior (Ecker).

Elle s'étend des bords de la scissure de Sylvius au lobe occipital. Elle est peu marquée et interrompue par deux ou trois ponts anastomotiques.

Seconde scissure temporo-occipitale (*Fig. XVII*, t^4). — Synonymie : Sulcus longitudinalis inferior (Huschke); Sulcus occipito-temporalis (Pansch); Fissura collateralis (Huxley); Fissura collateralis sive temporalis inferior (Bischoff); Sulcus occipito-temporalis inferior (Ecker).

Elle commence à la partie antérieure du lobe temporal, et se dirige directement d'avant en arrière jusqu'au lobe occipital, où elle donne en bas un petit rameau. Daus sa partie antérieure, elle est en rapport avec la grande fente cérébrale de Bichat.

CIRCONVOLUTIONS.

Première circonvolution temporo-occipitale (*Fig. XVII*, T^4).— Synonymie : Gyrus occipito-temporalis lateralis (Pansch); lobulus fusiformis. Spindelförmiges löppchen (Huschke); unterausserer Hinterhauptenwindungszug (Bischoff).

Elle prend son origine à l'extrémité arrondie du lobe sphénoïdal, et se dirige en arrière jusqu'au lobe occipital, en décrivant de nombreuses flexuosités, entrecoupées de sillons profonds. Elle forme la lèvre inférieure de la seconde scissure temporo-occipitale (t^4). La première scissure temporo-occipitale (t^3), la sépare nettement de la seconde circonvolution temporale.

Seconde circonvolution temporo-occipitale (*Fig. XVII*, (T^5). — Synonymie : Gyrus temporalis medialis (Pansch); lobulus lingualis zungenlöppchen (Huschke); untereinnere Hinterhauptwindungsgrupp (Bischoff); circonvolution à crochet, pli unciforme (Vicq-d'Azyr).

Lisse en avant, où elle est en rapport avec la fente cérébrale de Bichat (Gyrus hippocampi, H); flexueuse en arrière, elle

s'étend de la partie supérieure de l'extrémité sphénoïdale au lobe occipital, en formant la lèvre supérieure de la seconde scissure temporo-occipitale (t^4), qui la sépare de la première circonvolution occipitale. Sa partie antérieure porte le pli unciforme (U), qui fait partie, avec le lobule de l'hippocampe, du système de la corne d'Ammon.

LOCALISATIONS.

La moitié antérieure de la première circonvolution temporale serait le siége des facultés auditives, et le centre excito-moteur des muscles de l'oreille (Carville et Duret) (*Fig. XV*, O, A.).

FACE INTERNE

Cette face ne comprend que la partie plane de l'hémisphère, qui est en contact avec la faux du cerveau.

SCISSURES PRINCIPALES.

Scissure fronto-pariétale interne (*Fig. XVI*). — C'est la partie terminale de la scissure festonnée (c. m.). Son extrémité aboutit en arrière de la scissure de Rolando, et forme une encoche sur le lobe pariétal supérieur, visible de la face externe.

Scissure perpendiculaire interne (Gratiolet) (*Fig. XVI*, P. o.). — Synonymie : Fissura posterior (Burdach, Arnold); fissure occipito-pariétale (Huxley) ; fissura occipitalis sive posterior. Senkrechte hintere Hirmspalte (R. Wagner); fissura occipitalis interna (Pansch); fissura occipitalis perpendicularis interna (Bischoff); pars medialis sive verticalis, fissuræ pariéto-occipitalis (Ecker).

Très profonde et sinueuse, elle continue sur la face interne la scissure perpendiculaire externe, et se jette à angle aigu dans la scissure des Hippocampes, au niveau du bourrelet du corps calleux.

Scissure des Hippocampes (Gratiolet) (*Fig. XVI*, O. C.). — Synonymie : Fissura horizontalis (Pansch); fissura posterior sive occipitalis horizontalis (R. Wagner); fissura calcarina (Huxley).

Elle prend son origine à l'extrémité du bord postérieur de l'occipital par deux branches verticales (OC', et OC''), se dirige en avant et se termine un peu après avoir reçu la scissure pariétale interne, au-dessous du bourrelet du corps calleux. La saillie que sa face profonde fait dans l'intérieur des ventricules forme les Hippocampes.

Scissure festonnée (*Fig. XVI*, c. m.). — Synonymie : Scissure calloso-marginale (Huxley, Bischoff, Turner, Marshall, Ecker); grand sillon fronto-pariétal (Gratiolet).

Elle naît au-dessous du genou du corps calleux, se porte en arrière et en haut, en formant de nombreuses dentelures, et se termine à la scissure fronto-pariétale interne.

CIRCONVOLUTIONS.

Première circonvolution frontale interne (*Fig. XVI*, F1). — Synonymie : Second pli, ou pli de la zone externe du lobe fronto-pariétal (Gratiolet).

C'est la saillie interne de la première circonvolution frontale, qui va aboutir à un pli de passage pariéto-frontal, situé en avant de la terminaison de la scissure de Rolando à la face interne (lobule ovalaire).

Seconde circonvolution frontale interne ou circonvolution crêtée (*Fig. XVI*, G. F.). — Synonymie : processo-anteroïdo cristato (Rolando); circonvolution de l'ourlet (Foville); Zwinge, cingula, Gyrus cinguli (Burdach); pli du corps calleux, pli de la zone externe (Gratiolet); Gyrus callosal (Huxley); fornix periphericus (Arnold); Gyrus fornicatus (Ecker).

Elle prend son origine par un pli effilé sous le genou du corps calleux, qu'elle contourne, se porte en arrière jusqu'au dessus du bourrelet. Son bord supérieur porte de nombreuses dentelures, qui l'ont fait comparer à la crête d'un coq.

LOBULES.

Lobule frontal interne (*Fig. XVI*, F. I.). — Synonymie : Lobule paracentral (Betz); lobule ovalaire (Pozzi).

Il est formé par deux circonvolutions séparées par un petit sillon médian ; il est limité en arrière par la scissure fronto-pariétale; en bas, par la scissure festonnée ; en avant par un sillon qui se continue jusqu'à la face externe. En raison de ses rapports avec la face externe, il pourrait être considéré comme l'extrémité interne des deux circonvolutions ascendantes.

Lobule pariétal interne (*Fig. XVI*, P'[1]). — Synonymie : Præcuneus (Burdach) ; lobule quadrilatère (Foville).

Ainsi que son nom l'indique, ce lobule appartient à la région pariétale interne. Il est situé en arrière de la scissure fronto-pariétale interne, et en avant de la scissure perpendiculaire interne. Il représente la continuation de la circonvolution crêtée, et la face interne ou médiane du lobule pariétal supérieur auquel il correspond.

Lobule occipital interne (*Fig. XVI*, O. Z.). — Synonymie : Cuneus (Burdach); Gyrus occipitalis primus (R. Wagner); oberer Zwischenscheitelbeinlappen (Huschke).

Situé dans la région occipitale interne, ce lobule a la forme d'un coin triangulaire, dont la pointe est en bas et en avant, la base en arrière et en haut. Il est compris entre la scissure perpendiculaire interne et la scissure des Hippocampes. Sa surface est divisée par trois sillons verticaux peu profonds. La branche de bifurcation (OC") de la scissure des Hippocampes le sépare du *lobulus extremus* d'Ecker.

CONNEXIONS.

Premier pli de passage interne ou *temporo pariétal.* — Il est formé par une mince bandelette qui s'étend du lobule pariétal interne à la partie antérieure de la seconde circonvolution temporale, il est situé entre l'ouverture de l'hémisphère et la scissure des hippocampes, et considéré par Gratiolet comme la partie terminale de la circonvolution crêtée.

Second pli de passage interne ou *parieto-occipital.* — Il

est formé par un pli mince, situé au fond de la scissure pariétale interne, s'étendant du lobule pariétal interne au sommet du lobule occipital interne.

Troisième pli de passage. — Gyrus cunei (Zwiekelwindung) de Ecker, unit l'extrémité du lobule occipital interne à l'angle postero-inférieur du lobule occipital interne. Il est situé à la réunion des deux scissures.

LOCALISATIONS.

D'après les expériences de M. Ferrier, les lobules frontal interne et pariétal interne, avec leurs parties correspondantes sur la face externe de l'hémisphère, formeraient une vaste région, qui serait le siége des centres psycho-moteurs des membres supérieurs et inférieurs.

M. Charcot considère toute lésion du lobule paracentral comme devant déterminer une paralysie des membres inférieurs.

TOPOGRAPHIE CRANIO-CÉRÉBRALE

L'étude de la morphologie des circonvolutions et des localisations des centres moteurs resterait inachevée, si elle ne recevait comme complément celle de la topographie crânio-cérébrale. Cette étude fournit, il est vrai, peu de bénéfices pour le traitement des maladies cérébrales, et, quelque partisan que l'on soit des localisations, on est obligé d'avouer que les ressources nouvelles qui en découlent sont encore très précaires pour le médecin. Le traitement des maladies de l'encéphale reste aujourd'hui ce qu'il était auparavant ; cependant on ne peut nier que cette étude n'apporte un peu de clarté dans l'explication de quelques phénomènes cliniques demeurés assez obscurs jusqu'à ce jour, et que l'esprit du médecin n'éprouve assurément une grande satisfaction de pouvoir rattacher certains symptômes observés à telle lésion matérielle de telle partie du cerveau.

Si le traitement des maladies cérébrales retire peu de profits immédiats de l'étude des localisations, les notions et les aperçus nouveaux physiologiques qui en découlent, guideront certainement dans le choix des moyens à employer et aideront à formuler un pronostic, qu'il eût été difficile, sinon impossible, de poser sans leur concours.

Pour le chirurgien, au contraire, la morphologie du cerveau offre le plus grand intérêt ; elle est en quelque sorte l'étude préliminaire de l'application du trépan. En effet, lorsque des phénomènes du côté de la motilité, de la sensibilité ou de l'intelligence surviennent à la suite d'une lésion du crâne, les notions fournies par les localisations permettent de déterminer si les accidents observés présentent quelque relation immédiate avec cette lésion, d'en déduire si l'art peut intervenir avec quelque utilité, et de préciser le lieu où devra porter l'opération.

Dépourvue de signes fonctionnels capables de lui servir de

guide, l'opération du trépan était tombée, en ces derniers temps, dans un complet discrédit. Aujourd'hui, éclairée par un ensemble de notions et de symptômes pathognomiques suppléant aux indications fournies par les lésions locales, la trépanation doit prendre la première place parmi les moyens thérapeutiques dont dispose le chirurgien. — Il importe donc de connaître quels sont les rapports exacts des parois du crâne avec la surface externe du cerveau ; quels sont les points de repère fixes du crâne ou de la tête qui permettent de préciser le lieu et la situation de chaque circonvolution ou d'une partie d'une circonvolution comprenant le siége d'un centre excito-moteur.

RAPPORTS DE LA SURFACE EXTERNE DU CERVEAU AVEC LES PAROIS DU CRANE

On a employé plusieurs procédés pour déterminer les rapports exacts des parois du crâne avec les diverses régions de la face externe du cerveau (1). Le plus connu est celui des fiches, donné par M. Broca.

Il consiste à enfoncer dans le cerveau un certain nombre de

---

(1) F. Heftler. — Circonvolutions cérébrales chez l'homme et leurs rapports avec le crâne. St-Pétersbourg, 5 mai 1873 (*Revue d'anthrop.*, t. v, n° 2, 1876).

Ch. Féré. — Note sur quelques points de la topographie cérébrale (*Bull. de la Soc. anatom*, 24 décembre 1875 et *Archives de physiologie*, 1876, n° 3).

P. Broca. — Sur la topographie crânio-cérébrale (*Revue d'anthrop.*, t. v, n° 2, 1876).

P. Broca. — Sur le siége de la faculté du langage articulé (*Bull. de la Soc. anatom*, 1861).

P. de la Foulhouze. — Recherches sur les rapports anatomiques du cerveau avec la voûte du crâne chez les enfants (Th. de Paris, 1876).

Ch. Paris. — Indications de la trépanation des os du crâne au point de vue de la localisation cérébrale (Th. de Paris, juillet 1876).

J.-L. Championnière — Des localisations cérébrales. Rôle qu'elles peuvent jouer dans le diagnostic et le traitement des maladies cérébrales (*Journ. de médec. et de chirurg pratiques*, octobre 1876).

J. L. Championnière. — La trépanation guidée par les localisations cérébrales (*Journ. de médec. et de chirurg. pratiques*, février 1877).

petites chevilles à travers des trous pratiqués dans des régions déterminées des parois du crâne. Ensuite, d'un trait de scie, on sépare la calotte, et par la comparaison des fiches enfoncées dans le cerveau avec leurs trous correspondants, on trace sur la surface externe du crâne l'emplacement et la direction des principales scissures, et les circonvolutions qu'elles circonscrivent. On peut encore étudier la disposition et la situation exacte des différentes parties de l'encéphale, en faisant des coupes diverses avec la scie sur le crâne ramolli par l'acide azotique.

La tête a des formes très variées. Elles portent exclusivement sur la voûte du crâne et dépendent de l'augmentation d'un diamétre coïncidant avec une diminution proportionnelle des autres. Le cerveau, remplissant la cavité crânienne, suit la diversité de forme de la boîte osseuse, mais son volume et les rapports de sa face externe avec les parois du crâne restent à peu près les mêmes. De là, on a conclu que le développement des fonctions cérébrales devait être en rapport direct avec la capacité du crâne. Camper donne l'angle facial ; Daubenton, l'angle occipital ; Cuvier compare l'aire du crâne à l'aire de la face. Ces mesures linéaires n'inspirant qu'une confiance très limitée, Lélut émet l'opinion que le cerveau serait plus pesant chez l'homme intelligent que chez les autres (1) (Du poids du cerveau dans ses rapports avec le développement de l'intelligence. *Journ. des connais. méd. chirurg.* mai 1837).

Toutes ces théories ne sont plus que du domaine de l'histoire. On admet et l'idée n'est pas nouvelle, que sous le rapport des fonctions, la qualité de la substance cérébrale est bien au-dessus de la quantité (Galien).

Le cerveau occupe dans le crâne une situation à peu près horizontale, la tête étant placée dans la position du regard horizontal. Le lobe frontal repose sur les voûtes orbitaires; le lobe occipital est assis sur la tente du cervelet, et correspond par son extrémité postérieure, le lobulus extremus de Ecker, à la bosse occipitale; le lobe temporal s'enfonce dans la fosse sphénoïdale. Il descend plus bas que les deux extrémités antérieure et postérieure du cerveau et appuie en partie sur le rocher.

Les parois du crâne, qui contiennent le cerveau, présentent

(1) Byron, 2238. — Cromwell, 2231. — Cuvier, 1829. — Dupuytren, 1436.

des particularités de structure constantes; ce sont les bosses et les sutures. La suture coronale unit le frontal aux os pariétaux; la suture sagittale est formée par l'engrenage des bords supérieurs des deux pariétaux. Le point d'intersection de cette suture avec la première porte le nom de Bregma. La suture écailleuse réunit le temporal au pariétal; la suture occipitale ou pariéto-occipitale est en continuité par son extrémité supérieure avec la suture sagittale On désigne leur conjonction sous le nom de suture lambdoïde (λ des Grecs). Ces sutures principales occupent sur le crâne une situation fixe et offrent pour ce motif des rapports constants avec les régions de la face externe du cerveau qui leur correspondent.

L'extrémité inférieure de la suture coronale est en contact à la fois avec la suture sphéno-frontale, qui se dirige en avant, et la suture sphéno-pariétale, qui se porte en arriére. La suture sphéno-pariétale se termine à la suture sphéno-temporale, dont l'extrémité inférieure descendante aboutit à la scissure de Glaser, et l'extrémité supérieure s'unit à la suture occipitale sous le nom de suture écailleuse.

Les bosses de la face externe du crâne sont au nombre de trois, séparées entr'elles par une grande suture, savoir : 1° la bosse frontale ; 2° la bosse pariétale ; 3° la bosse occipitale supérieure Ces bosses paraissent d'autant plus saillantes qu'on les observe sur un individu plus avancé en âge. Il existe une foule de petites bosselures, qui avaient pris une grande importance dans le systéme de Gall, sous le nom de protubérances. Les idées de Gall, aujourd'hui complétement abandonnées, grâce aux Lélut et aux Flourens, mériteraient cependant sur bien des points, plus de crédit. Son système, généralement peu connu, est trop considéré comme un lacis de cases, portant des noms étranges. Gall a eu véritablement le premier l'idée d'une physiologie cérébrale. (*La Théorie cérébrale*, P. Dubuisson, *Tribune médicale*, n° 466, 1877.)

Si l'on imagine une calotte crânienne transparente, ainsi qu'on peut le voir sur le crâne qui contient le cerveau en plastique, on remarque que la suture coronale. (*Fig. XVIII*, 1), passe sur la dernière boucle de la circonvolution de Broca, longe la scissure frontale parallèle, coupe la région désignée comme le siége des mouvements des muscles de la face et des paupières, et atteint l'extrémité postérieure de la première cir-

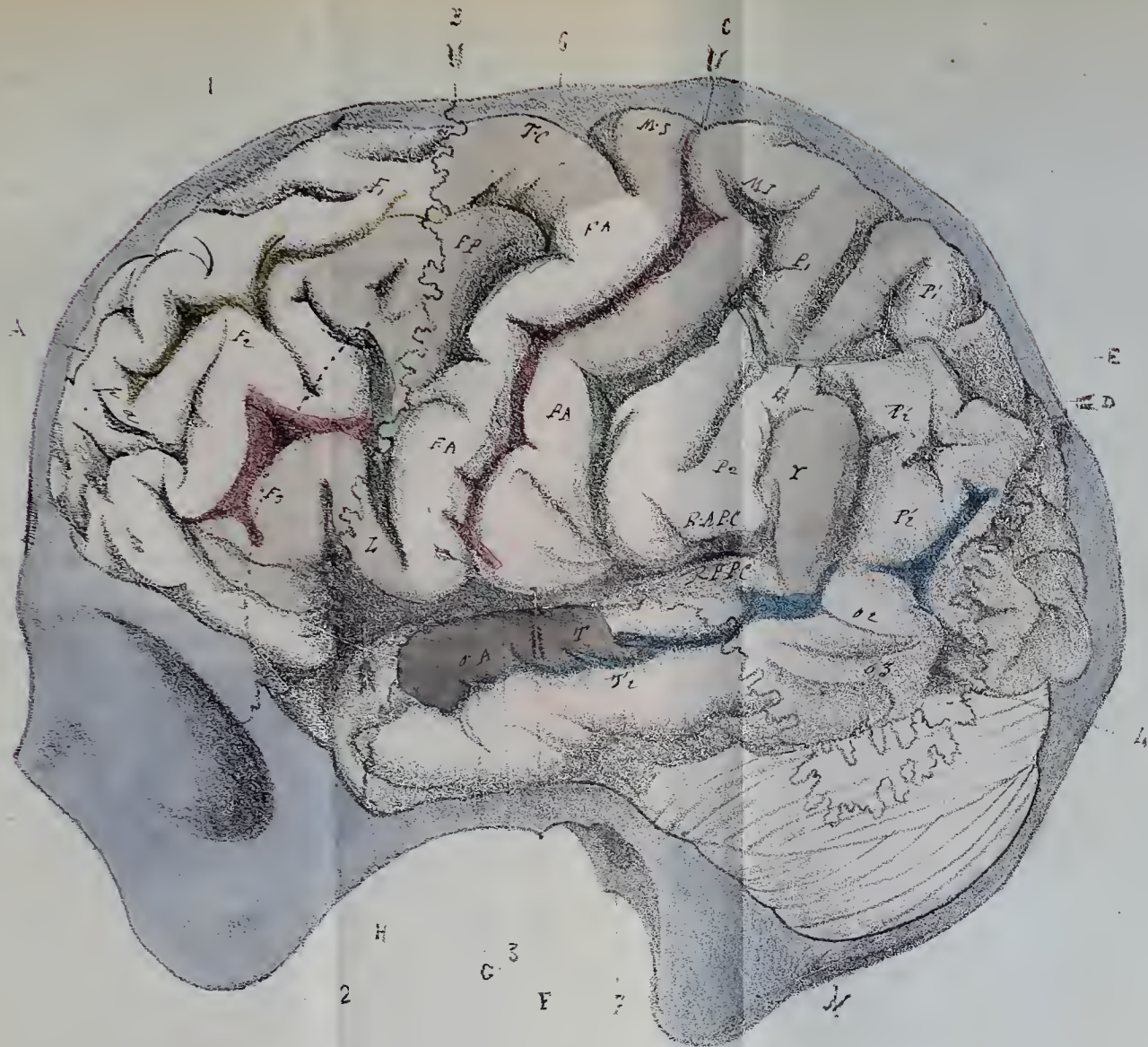

Fig. XVIII

convolution frontale, vers la fin de la scissure frontale supérieure. Par conséquent, le Bregma (fiche B), recouvre l'extrémité postérieure de la circonvolutiou frontale, région indiquée comme le centre des mouvements de la tête et du cou.

En arrière de la suture coronale, parallèlement à sa direction, s'élève la circonvolution frontale ascendante, dont l'extrémité supérieure s'infléchit en arrière. Cette circonvolution a pour limites, sur son bord postérieur, la scissure de Rolando, qui la sépare, dans toute sa longueur, de la circonvolution pariétale ascendante. Le tracé de cette scissure est donc important, puisqu'il indique à la fois la situation des deux circonvolutions principales.

L'extrémité inférieure de la scissure de Rolando, (fiche G), est située à 28 millimètres de la suture coronale ; son extrémité supérieure à 47 ou 48 millimètres du Bregma (fiche C), sur le bord de la suture sagittale. Le parcours de cette scissure est donc représenté par une ligne sinueuse oblique de haut en bas et d'arrière en avant.

La scissure de Sylvius (*Fig. XVIII*, F), passe à 5 millimètres (fiche H) du point de réunion des trois sutures, coronale, sphéno-frontale et sphéno-pariétale. Elle se recourbe en arrière, touche le bord supérieur de la suture écailleuse qu'elle surmonte après l'avoir dépassée (*Fig. XVIII*). La branche ascendante de cette suture, à peu près verticale, croise la suture coronale à 2 centimètres au-dessus du point de départ de cette suture du bord sphénoïdal ; par conséquent, on atteindra le centre du langage, qui occupe la partie postérieure de la circonvolution de Broca, en se portant à 1 centimètre 1/2 environ en arrière du point d'origine de la suture coronale, et à 2 centimètres au-dessus de ce point (*Fig. XVIII*, L.).

Le trajet moyen de la scissure de Sylvius coïncide avec la suture écailleuse (*Fig. XVIII*, 3). La première circonvolution temporale confine donc cette suture. Sa direction est représentée par une ligne courbe qui s'étend du pied de la suture coronale au bord supérieur de la suture écailleuse. Le centre du mouvement des muscles de l'oreille et de l'organe de l'ouïe, siégeant sur cette circonvolution, est située entre le 30e et le 45e millimètres du pied de la suture coronale, sur une ligne horizontale passant par la fosse temporale (*Fig. XVIII*, O. A.)

La suture lambdoïde ne correspond pas à la scissure perpen-

diculaire externe. M. Broca la place de 1 à à 4 millimètres de cette suture, qu'elle croiserait parfois dans sa direction. Je l'ai toujours trouvée plus bas. C'est aussi l'opinion de Turner.

La fiche D est située à 1 centimètre au-dessous de la scissure perpendiculaire externe. Sur une pièce que j'ai moulée en plâtre, cette fiche enfoncée par l'angle de la suture lambdoïde pénètre dans la substance cérébrale à 22 millimètres au-dessous de la scissure perpendiculaire externe. C'est le plus grand écartement que j'ai rencontré.

Ces indications seraient certes très-insuffisantes pour guider une opération de trépan, la tête étant recouverte de ses parties molles. Il faut donc avoir recours à d'autres points de repère pris sur le vivant.

On trouvera toujours facilement sur l'apophyse orbitaire externe le point de départ de la crête temporale de l'os frontal, situé un peu au-dessus et en dedans de la queue du sourcil (*Fig. XVIII*, 8). Ce point est placé sur une ligne horizontale passant par le pied de la suture coronale et à 25 *millimètres en avant*. — Remarque très-importante qui permettra, en se servant des rapports anatomiques exposés précédemment, de reconstituer aisément les divers détails topographiques déjà décrits, en leur donnant, comme base, l'origine de la crête temporale de l'os frontal.

Nous avons vu que le centre du langage est situé à deux centimètres au-dessus du pied de la suture coronale, sur une verticale passant à un centimètre et demi environ en arrière de ce point. Par conséquent, on atteindra le centre du langage, en menant, de l'origine de la crête temporale, une ligne horizontale à travers la fosse temporale de 40 à 43 millimètres de longueur, à l'extrémité de laquelle on élèvera une verticale de 2 centimètres. M. Broca a donné des détails précis pour la détermination du centre du langage (*Revue d'anthrop.* t. V, 1876).

L'origine de la scissure de Rolando étant située à 28 millimètres du pied de la suture coronale, et à la même hauteur que le centre du langage, on déterminera ce point en prenant sur une ligne horizontale menée par la fosse temporale, 25 plus 28 millimètres, c'est-à-dire 53 millimètres à partir de la crête temporale, et en se portant de son extrémité à 2 centimètres verticalement en haut. M. L. Championnière a proposé un

procédé à peu près semblable pour arriver à l'origine de la scissure de Rolando (*Journ. de Médec. et de Chirurg. prat.* octobre 1876).

Nous avons vu que le centre de l'organe de l'ouïe, placé sur la première circonvolution temporale, est compris entre le 30e et le 45e millimètres sur une ligne horizontale passant par le pied de la suture coronale. Ce centre occupe donc l'intervalle qui sépare le 55e du 70e millimètres, comptés à partir de la crête temporale, et un peu au-dessous de l'origine de la scissure de Rolando. Il correspond à l'extrémité d'une ligne verticale passant devant l'anthelix et qui déborde de 15 millimètres le sommet du pavillon de l'oreille.

La fiche E pénètre dans la scissure interpariétale à travers la bosse pariétale, facile à trouver sur le vivant. On arrivera au pli courbe, en se portant 3 centimètres plus bas et un peu en arrière.

La fiche D, enfoncée par l'angle de la suture lambdoïde, est distante de 1 centimètre environ de la scissure perpendiculaire externe. La suture lambdoïde occupe la partie supérieure de la ligne médiane qui sépare les bosses occipitales supérieures et l'extrémité inférieure de la saillie formée par la suture sagittale, facile à sentir à travers le cuir chevelu et quelquefois très-manifeste chez certaines personnes. La détermination facile de la suture lambdoïde, me fait préférer ce point de repère au Bregma, pour chercher la fin de la scissure de Rolando.

Un intervalle de 13 centimètres sépare le Bregma de la suture lambdoïde. Les variations en plus ou en moins que j'ai constatées, n'ont jamais dépassé 4 ou 5 millimètres. La fiche C, fin de la scissure de Rolando, étant placée à 47 ou 48 millimètres du Bregma, serait donc à 83 millimètres de la suture lambdoïde. Soit coïncidence, soit hasard, à l'aide de ces notions, j'ai enfoncé, sur le cadavre, devant M. le docteur Virolle, une fiche au point précis indiqué par la fiche C, dans le sillon même.

L'extrémité supérieure de la suture coronale s'infléchit en arrière ; elle s'écarte de 2 centimètres environ d'une ligne verticale passant par l'origine de cette suture au bord sphénoïdal, perpendiculaire à l'horizontale menée à travers la fosse temporale par la crête temporale. Par conséquent, on déter-

minera le Bregma en se portant à 45 millimètres de la crête temporale sur une ligne horizontale, à l'extrémité de laquelle on élèvera une perpendiculaire. Le point où cette verticale coupera la ligne médiane du crâne est le Bregma.

M. Broca a inventé, pour déterminer le Bregma, l'équerre flexible auriculaire (*Bull. de la Soc. d'Anthrop. de Paris*, 6 février 1873.) Cet instrument, d'une très-grande simplicité, permet de préciser sûrement le Bregma Il se compose de deux lames flexibles, en acier, se coupant à angle droit. Leur point d'intersection est mis sur l'oreille et maintenu par un petit tourillon introduit dans le conduit auditif externe ; on amène ensuite la branche horizontale sous la cloison du nez ; la branche verticale est alors fléchie et appliquée sur la tête Le point où cette branche croise la saillie bi-pariétale correspond au Bregma.

La fiche A, enfoncée à travers la bosse frontale, pénètre dans le cerveau à l'origine de la première circonvolution frontale, un peu au-dessus du pli anastomotique de la première avec la deuxième circonvolution frontale (*Fig. XVIII*, P. A.)

Ces notions sur la topographie crânio-cérébrale permettent de dessiner le trajet de la suture coronale, qui part du Bregma et aboutit à 25 millimètres de la crête temporale du frontal ; de marquer par suite la situation des centres de mouvements qui siégent à la partie postérieure de la circonvolution frontale ; de délimiter la configuration de la circonvolution de Broca. On pourra également tracer la scissure de Sylvius, la scissure de Rolando, et marquer, à 7 centimèt es en arrière de son extrémité supérieure, la scissure perpendiculaire externe. Ces points fixés, on connaîtra le siége du lobule paracental, du centre du mouvement des membres inférieurs et des membres supérieurs ; en un mot, on aura toutes les indications nécessaires pour déterminer la position et les limites exactes de toutes les régions excito-motrices de la surface externe du cerveau.

Avec le concours des rapports anatomiques fournis par la topographie crânio-cérébrale, et les notions physiologiques acquises par l'étude des localisations, le chirurgien, ainsi que l'a dit M. L. Championnière (*Journ. de Médec. et de Chirurg. prat.*, février 1873), est en mesure, étant donné une lésion d'un centre cortical moteur, d'ouvrir la boîte crânienne dans un point déterminé, et de tomber juste au siége de la lésion.

Cependant, je ne considère pas « le problème des localisations cérébrales pour guider l'opération du trépan » comme entièrement résolu. La physiologie cérébrale a fait d'immenses progrès, mais il reste encore plusieurs questions à élucider au point de vue des fonctions de la zone corticale, des indications thérapeutiques qui découlent des notions acquises, des éléments précis qui pourront guider l'intervention opératoire. Lorsque la physiologie, aidée par l'apport des matériaux nouveaux fournis journellement par l'anatomie pathologique et la clinique, aura agrandi le domaine des connaissances actuelles et éclairé quelques questions en litige, l'étude des localisations cérébrales pourra être considérée alors comme un auxiliaire indispensable et un guide certain pour l'opération du trépan.